Aus dem Pathologischen Institut in Breslau.

Ueber die Betheiligung des Lymphgefässsystems an der Verschleppung bösartiger Geschwülste.

Inaugural-Dissertation,

welche

nebst den beigefügten Thesen

mit Genehmigung der

Hohen Medicinischen Facultät der Königl. Universität Breslau

zur Erlangung der Doctorwürde

in der

Medicin, Chirurgie und Geburtshilfe

Sonnabend, den 11. Juni 1898, vormittags 12 Uhr

in der Aula Leopoldina

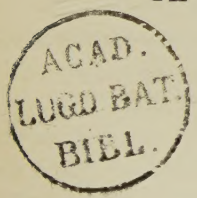

öffentlich vertheidigen wird

Karl Winkler,

approbirter Arzt.

Opponenten:

Drd. med. E. Storch, Assistenzarzt an der Königl. psychiatrischen Klinik.
Drd. med. F. Heinsius, Volontär-Assistent am Königl. pathologischen Institut.

Breslau 1898.

Druck der Breslauer Genossenschafts-Buchdruckerei, E. G. m. b. H.

Gedruckt mit Genehmigung des Referenten Herrn Geheimrath Professor Dr. Ponfick.

Seinem hochverehrten Lehrer

Herrn Geheimen Medizinalrath

Professor Dr. Ponfick

in aufrichtiger Dankbarkeit

Der Verfasser.

Digitized by the Internet Archive
in 2026

https://archive.org/details/IA41546309_0131

Beim Studium der pathologischen Anatomie der Lymphgefässe drängt sich uns die auffallende Erscheinung auf, dass im vorigen Jahrhundert wohl die meisten Autoren geneigt waren deren Bedeutung für die verschiedenen Krankheitsprozesse im menschlichen Körper und für deren ursächlichen Zusammenhang zu überschätzen. Durch die ausführlichen Beschreibungen des Saugadersystems und seiner Erkrankung seitens Mascagni und Cruikshank, Assalini, Soemmering und ihrer Zeitgenossen wurde nicht bloss die Aufmerksamkeit der Anatomen im vollsten Maasse auf das Lymphgefässsystem gelenkt, sondern, da jene Autoren die mannichfachsten Erkrankungsformen von dessen Veränderungen abgeleitet hatten, wurde von den damaligen Aerzten ein genaues Studium der Lymphgefässe für unerlässlich erachtet.

In Soemmering's Werke „De morbis vasorum absorbentium" findet man die ausführlichste Behandlung der einschlägigen Fragen. Andral[1]) stellte ebenfalls genauere Untersuchungen über die Beschaffenheit der Lymphbahnen an. Er fand jedoch unter mehr als 600 Leichen nur selten krankhafte Veränderungen ihrer Wandungen. Bald darauf schwand aber das grosse Interesse, welches der Untersuchung des lymphatischen Systems entgegengebracht worden, und die pathologischen und klinischen Lehrbücher dieser Zeit haben nur einen beschränkten Raum für Besprechung desselben übrig, ebenso wie bei den Sectionsbefunden nur selten eine Untersuchung desselben vorgenommen wurde.

[1]) Grundriss der pathologischen Anatomie. 1832. II. Th. S. 259. Uebers. von Dr. Becker.

Anders in der zweiten Hälfte unseres Jahrhunderts!

In Folge des Studiums der bösartigen Geschwülste, ihrer Entwickelungs- und Verbreitungsweisen, ferner der Tuberculose und anderer infectiösen Krankheiten ward indess die Aufmerksamkeit von Neuem auf sorgfältige Untersuchung der Lymphbahnen hingelenkt. Virchow und Weigert machten auf die carcinomatösen Erkrankungen des Lymphsystems, besonders des Ductus thoracicus aufmerksam, Ponfick wies in seinem Vortrage „über die Verbreitungsweise der Tuberculose“ auf die Mitbetheiligung des Ductus thoracicus bei der generalisirenden Miliartuberculose hin. Die auf diese Anregung hin zahlreicheren Untersuchungen sollen an geeigneter Stelle Erwähnung finden.

In neuester Zeit sind nun von verschiedenen Seiten eingehende Untersuchungen angestellt worden, über die Art und Weise, wie sich primär in der Bauchhöhle localisirte Tumoren nach den Organen der Brusthöhle hin verbreiten. Von grossem Interesse dürfte es hierbei sein, genauer festzustellen, welche Rolle speciell das Lymphgefässsystem hierbei spiele. Insbesondere bedarf es keiner weiteren Auseinandersetzung, eine wie grosse Bedeutung einer etwaigen Betheiligung des Ductus thoracicus, des Hauptlymphstammes an der Krebsverbreitung nicht bloss für das Bereich der Brustorgane zukomme, sondern nicht minder für eine allgemeine, auf dem Blutwege erfolgende Ausbreitung der malignen Neubildung.

Trotz sorgfältiger Beobachtungen von Seiten zahlreicher Untersucher ist bis jetzt nur eine geringe Anzahl derartiger Befunde bekannt geworden, von denen die ältesten — um mehr als 100 Jahre zurückliegend — nicht über jeden Zweifel erhaben sein möchten.

Im hiesigen Institut sind seit einer Reihe von Jahren die einzelnen Sectionsbefunde mit Rücksicht auf die erwähnte Betheiligung des Lymphgefässsystems an der Verbreitung maligner Tumoren eingehend geprüft worden. Das Ergebniss hiervon war, dass in einem Zeitraume von 15 Jahren im Ganzen 13 Fälle zur Beobachtung gelangten, welche eine deutliche Betheiligung des Lymphgefässsystems, vor Allem des Ductus thoracicus, an der Bildung von Metastasen aufweisen. Und zwar handelte es sich in 12 von diesen 13 Fällen um Krebs, in 1 um Sarcom.

Es soll daher im Folgenden über die bisher beobachteten Fälle von Carcinose des Ductus thoracicus kurz berichtet und im Anschluss daran die im hiesigen Institute untersuchten Fälle nebst ihren mikroskopischen Befunden geschildert werden. Daran gedenke ich eine Besprechung der einzelnen Ergebnisse anzuschliessen und der Schlüsse, die sich für die Frage der Geschwulstverbreitung hieraus ziehen lassen.

Krankenberichte waren leider nicht überall zugänglich. Auch in der Schilderung der von früheren Beobachtern angestellten, theilweise sehr interessanten Untersuchungen musste ich mir mit Rücksicht auf den zur Verfügung stehenden Raum möglichste Beschränkung auferlegen.

I. Carcinom des Ductus thoracicus.

Historische Uebersicht.

In der mir zugänglichen Literatur finden sich bis jetzt 15 Fälle von krebsiger Erkrankung des Ductus thoracicus oder seiner Hauptäste verzeichnet, der erste aus dem Jahre 1798 (A. Cooper, Medical Records and Researches. 1798. Vol. 1), der letzte von Unger im 145. Bande dieses Archivs S. 581 aus dem Jahre 1895. Bei sorgfältiger Berücksichtigung des Ductus thoracicus bei den Sectionen wurden im hiesigen Institut in den letzten 10 Jahren zehn Fälle von Krebs des Milchbrustganges beobachtet. Es dürfte daher nicht ohne Interesse sein, bei einem verhältnissmässig so reichen Material auf dieselben etwas näher einzugehen. Zum Vergleiche sollen die bislang publicirten Fälle jedoch nur mit Beschränkung auf die hier wesentlichsten Daten vorangestellt werden, da sie zum Theil in der Literatur zerstreut und mehr oder weniger zugänglich sind, auch von den einzelnen Autoren der eine oder andere nicht erwähnt ist.

I. Astley Cooper[1]) erwähnt einen Fall von Carcinom des Ductus thoracicus bei einem an Hodenkrebs erkrankten 32jährigen Manne:

Der Ductus thoracicus war runder und solider als gewöhnlich; das Receptaculum chyli angefüllt mit einer Materie derselben Art, wie die in der

[1]) Medical Records and Researches from the papers de la private medical Association. 1798. Vol. I. p. 28. Uebers. von Isenflamm und Rosenmüller, Beiträge für die Zergliederungskunst. 1800. Bd. I. S. 52.

Hodengeschwulst war. Sie hing fest an der inneren Wand des verdickten, undurchsichtigen und irregulär geformten Gefässes an. Auch im Brustgang selber fand sich eine ähnliche Masse, den Kanal verstopfend. Seine Wände waren verdickt und undurchsichtig; gegenüber der Krümmung der Aorta hatte er sich in eine Geschwulst von der Grösse einer mässigen Wallnuss verloren, die sich von der im Unterleibe gelegenen nur durch ihren geringeren Umfang unterschied. Oberhalb dieser Geschwulst erschien der Ductus wieder in seinem natürlichen Zustand und endigte auf die gewöhnliche Art.

Ueber sonstige Krebsmetastasen ist nichts erwähnt, auch fehlt eine mikroskopische Untersuchung der breiigen Massen aus der Hodengeschwulst und dem Inhalte des Ductus thoracicus. Dessenungeachtet stehe ich eben so wenig, wie die anderen Autoren, welche die Cooper'sche Beobachtung bisher beurtheilt haben, keinen Augenblick an, sie als eine solche von Verschleppung des Krebs innerhalb des Ductus thoracicus aufzufassen.

Die nächste Veröffentlichung von krebsiger Erkrankung des Brustganges findet sich bei Andral[1]).

II. Eine an Carcinoma verstorbene Frau:

Völlige Zerstörung der Portio uteri, Krebs der Lymphdrüsen des kleinen Beckens und der an der Wirbelsäule liegenden retroperitonäalen Lymphdrüsen, bis zum Zwerchfell krebsige Massen, bestehend aus stark vergrösserten, krebsig infiltrirten Lymphdrüsen, welche den Ductus thoracicus umgeben, so dass eine Präparation desselben nicht möglich ist. Der Ductus thoracicus selbst viel weiter als gewöhnlich, erscheint als ein mattweisser Strang zwischen der unpaaren Vene und der Aorta, voll von einer eiterähnlichen Flüssigkeit. Auf seiner Innenfläche erheben sich eine grosse Menge mattweisser Körper, welche unregelmässig rund, durchschnittlich erbsengross sind und unmerklich in das Gewebe der Wandungen übergehen. In den zwischen dieser Geschwulst befindlichen Strecken sind die Wandungen des Brustganges erheblich verdickt, jedoch so ungleichmässig, dass der Kanal dadurch ein höckriges Aussehen erhält. Die linke Schlüsselbeinvene, in welche sich der Brustgang frei öffnete, ist von ihrem Ursprung aus bis an die obere Hohlvene erfüllt von Blutgerinnseln, deren äussere Schicht sehr innig mit der daselbst röthlich-braunen und rauhen Venenwandung verwachsen ist.

Ein zweiter ähnlicher Fall, besonders interessant wegen krebsiger Thrombose der Lymphbahnen der Lunge findet sich bei Andral l. c.:

III. Frau mit Carcinoma uteri:

Es fand sich ebenfalls ein destruirender Krebs der Portio vaginalis und Krebsthrombose des Ductus thoracicus wie vorher.

[1]) Andral, Recherches pour servir à l'histoire des maladies du Système lymphatique. Arch. génér. de Méd. T. VI. p. 507.

Die Lunge zeigte ein auffallendes Verhalten indem ihre subpleuralen Lymphbahnen mit Krebsmassen injicirt als pralle derbe Stränge sichtbar waren. Das Lungenparenchym selbst war dagegen freigeblieben.

IV. Virchow erwähnt in seinen gesammelten Abhandlungen zur wissenschaftlichen Medicin[1]) einen Fall von Krebs des Ductus thoracicus, welchen ich im Hinblick auf die Affection des gesammten Lymphapparates etwas ausführlicher glaube mittheilen zu sollen.

„Ein Mann, der an Krebs der Speiseröhre und der Leber gestorben war, kam am 27. Juli 1845 zur Section. Es fand sich unterhalb der Theilungsstelle der Trachea ein grosses Krebsgeschwür, in dessen Umfang eine Infiltration der Theile bestand, durch welche der Ductus thoracicus fast im Umfange von 3 Zoll mit ergriffen war. Oberhalb dieser Stelle, bis zu seiner Ausmündung, war der Gang vollkommen frei und leer; gegen die Krebsmasse hin wurden die Wandungen allmählich dicker, das Lumen enger und am Ende verschwand alles in der Neubildung. Unterhalb war das Verhältniss ähnlich, nur zeigte sich der Gang von dem Punkte an, wo das Lumen wieder existirte, stark ausgedehnt durch ein sehr dünnes leicht rothes Fluidum, insbesondere war die Cysterne bis zur Dicke des Kiels einer Storchenfeder ausgeweitet. Die Lumbardrüsen, sowie die an der Wurzel des Gekröses liegenden Lymphdrüsen, waren stark vergrössert und die Chylusgefässe überall bis zur Berstung gestaut.

Im Allgemeinen waren diese Gefässe am deutlichsten am Magen, am Colon transversum und am mittleren Abschnitte des Dünndarms. Hier sah ich öfters bis tief unter der Oberfläche ebenfalls grössere, weisse Flecken durch, die neben den Chylusgefässen lagen. Die Lymphgefässe des Schenkels waren gleichfalls sehr deutlich, die Drüsen jedoch nicht vergrössert. Wasseraustritt bestand nur im Bauche und auch hier nur sehr unbedeutend.

Die weissen Flecke neben den Chylusgefässen erwiesen sich als geronnene Chylus-Extravasate. Unter dem Mikroskop erschienen sie als ziemlich gleichmässige, viel Fettmasse einschliessende, sehr feste, rundliche Massen von sehr variablem Umfange, welche oft ganz abgeschlossen lagen, häufig jedoch durch einen kleinen Stiel mit dem Gefäss noch zusammenhingen.

Im Ductus thoracicus führte die Flüssigkeit viel Blutkörperchen, wenig Lymphkörperchen, mässige Mengen von Fetttröpfchen, jedoch gar keine albuminösen Körner. Ausserdem waren unregelmässige Faserstoffschollen mit zahlreich eingestreuten Fettkörnchen vorhanden, die fast zellenartige Form hatten, sich jedoch von den gleichfalls vorkommenden Epithelien durch ihre grössere Dicke und ihr blasses, homogenes Aussehen unterschieden.“

[1]) Abtheilung IV. Von den farblosen Blutkörperchen. S. 214.

V. Die nächste hierher gehörige Beobachtung stammt von Behrens[1]).

Der Fall ist auch noch wegen des dabei beobachteten Ascites chylosus bemerkenswerth. 40jährige Frau, erkrankte unter den Symptomen einer Gallensteinkolik mit beobachtetem Ascites; derselbe wurde wiederholt punctirt und dabei innerhalb von 7 Tagen über 8 Liter entleert. Die Flüssigkeit war ganz dünn, zeigte eine nur schwach grünlich-gelbe Farbe und hatte einen so reichen Fettgehalt, dass sie den Verdacht auf Chylusgehalt erweckte. Mikroskopisch fanden sich darin rothe Blutkörperchen in spärlicher Zahl, ferner grosskörnige, wenig Protoplasma haltende Lymphoidzellen mit amöboider Bewegung, und ziemlich gross.

Bei der Section fand sich ein Carcinom der Gallenblase. Der Ductus thoracicus ergiebt sich bei der Präparation als ein durchschnittlich ziemlich dicker Strang, vollständig derb und ohne Lumen bis zu der Einsenkung in die narbige Lymphdrüsensubstanz, welche zwischen Vena jugularis und subclavia sin. gelegen ist. Oberhalb und unterhalb des Zwerchfells finden sich mehrere hinter einander gelegene Auftreibungen. Das Lumen wechselt hier zwischen 8 und 15 mm, gefüllt mit einer schleimigen, etwas trüben Flüssigkeit, in welcher Flocken enthalten sind.

Bei der mikroskopischen Untersuchung des Ductus thoracicus wurden Gerinnsel vorgefunden, die einschichtige Endothelien trugen, welche mit den in dem Gallenblasenkrebse aufgefundenen übereinstimmten.

VI. Weigert[2]) schildert krebsige Thrombose des Ductus thoracicus bei einem Rectumcarcinom:

57jähriger Mann, Krebs des Mastdarmes und der Flexura sigmoidea mit kolossaler Erweiterung des Darmrohres oberhalb des Tumors. Krebsige Infiltration des Beckenzellengewebes, wobei die linke Vena iliaca ext. durch krebsig infiltrirte Lymphdrüsen umwachsen und zugleich mit der linken Vena cruralis thrombosirt wird. Krebs der Lymphdrüsen, der Leistengegend, sowie der retroperitonäalen Lymphknoten. Lebermetastasen. Oedem der unteren Extremitäten. Der Ductus thoracicus zeigte sich in folgender Weise verändert:

„Da wo der Ductus thoracicus durch das Zwerchfell tritt, ist derselbe stark aufgetrieben und von einem weichen kolbigen Körper erfüllt. Unterhalb dieser Stelle nach dem Bauche zu ist der Lymphstamm stark erweitert, so dass er an Umfang 1,5 cm hat, doch ist sein Lumen nicht ganz gleichmässig; die Wandung in diesen erweiterten Theilen ist glatt, auch ist an der Hinterwand im Lumen, 2 cm unterhalb der weichen Anfüllungsmasse ein ovales, flaches, röthliches Gerinnsel, welches fest adhärirt. Die Erweiterung verliert sich nach unten zu (peripherisch) ziemlich schnell und in den

[1]) W. Behrens, Ueber den Verschluss des Ductus thoracicus. Inaug.-Diss. Strassburg 1879.

[2]) Weigert, Virchow's Archiv. Bd. 79. 1880. S. 387.

mesenterialen Lymphgefässen namentlich ist von einer Zunahme nichts wahrzunehmen. Schneidet man den Ductus thoracicus weiter nach oben auf, so stellt sich die Ausfüllungsmasse als eine weiche grau-röthliche Masse dar, die nach unten zu frei in das Lumen des erweiterten Theiles hineinragt und nach oben aber auf eine Strecke von 2 cm mit der Wand ringsum verwachsen ist, so dass ein Lumen gar nicht mehr existirt. Diese Stelle des Ductus thoracicus setzt sich nach oben hin in eine dünne Partie fort, während sie selbst in ihrem breitesten Theile 0,5 cm Durchmesser hat. Bei einer Länge von 13 cm wurde der folgende Brusttheil des Ductus thoracicus nur 1—2 cm breit, das Lumen verengt, die Wand verhältnissmässig dick; erst die obersten 2,5 cm werden wieder bis zu einer Dicke von 0,5 cm durch eine beträchtliche Infiltration der Wand knotig aufgetrieben.

Mikroskopisch stellt sich sowohl die Geschwulst im Rectum, als die der Lymphdrüsen und des Ductus thoracicus als ein exquisites gewöhnliches Cylinderzellencarcinom dar."

VII. Ein weiterer Fall, der in den bis jetzt dieses Thema behandelnden Arbeiten noch nicht erwähnt ist, findet sich in einer auch noch weiterhin interessanten Arbeit von Acker „Zur Pathogenese der Geschwulstmetastasen"[1]). Es können hier nur die wesentlichsten Angaben gegeben werden:

41jährige Frau, Carcinoma ventriculi.

Der Ductus thoracicus undurchgängig, verstopft mit dicken, käsigen, gelblichen Massen; bei mikroskopischer Untersuchung wurden in diesen zahlreiche, verschieden grosse, polymorphe, unregelmässig polygonale, zum Theil mit grossen blasenförmigen Kernen versehene Krebszellen nachgewiesen.

VIII. Enzmann[2]) erwähnt in seiner Inaug.-Diss. einen Fall von Krebs des Brustganges bei Uteruscarcinom. Der ausführlichen Beschreibung entnehme ich nur die speciell in Betracht zu ziehenden Angaben:

60jährige Frau, Fabrikarbeiterin, Carcinoma epitheliale uteri. Carcinom der Becken- und Retroperitonäaldrüsen. Hypertrophie des linken Ventrikels, beiderseits Hydrothorax, Hydronephrose, starke Abmagerung.

Der Ductus thoracicus erscheint erweitert, geschlängelt, mit Krebsmassen verstopft, bildet in seinen unteren Theilen zwei walzenförmige Erweiterungen.

Bei der mikroskopischen Untersuchung fand sich der Ductus nur im oberen und unteren Ende carcinomatös erkrankt, das Mittelstück dagegen frei von Krebsmassen. Die ersteren Stellen ergaben ein Epithelialcarcinom von grob alveolärem Bau, die Alveolen sehr gross, zum Theil schon makroskopisch sichtbar, enthalten epitheliale Zellen. Die Intima gewuchert und

[1]) Deutsches Archiv für klin. Med. Bd. XI. S. 204.

[2]) Enzmann, Carcinom des Ductus thoracicus. Inaug.-Diss. Basel 1882.

die gewucherte Media und Adventitia um das 4—5fache verdickt, stellenweise mit papillären Excrescenzen besetzt.

Eine weitere, hierher gehörige Mittheilung stammt von Leydhecker[1]):

IX. Aus dem ausführlich mitgetheilten Krankenbericht und dem Sectionsbefunde möchte ich nur die wichtigsten Angaben mittheilen:

Eine 39jährige Frau, welche die Symptome eines Magencarcinoms darbot, mit reichlichem Ascites, der sich trotz mehrfacher Punctionen schnell wieder ersetzte.

Die Section ergab 1500 ccm chylöser Flüssigkeit im Abdomen, ein stenosirendes Pyloruscarcinom mit Metastasen in beiden Ovarien, den Lymphdrüsen längs der grossen Bauchgefässe und der Leber.

Carcinomatöse Lymphdrüsen steigen längs der Aorta bis zum Zwerchfell empor, wo sie auf beiden Seiten der Aorta mächtige Packete bilden.

Von ihnen wird die Cysterna chyli so umschlossen, dass ihre Präparation nicht möglich ist. Unterhalb dieser Stelle strahlen zahlreiche Lymphgefässe geschlängelt, und strotzend mit klarer Lymphe gefüllt, nach allen Seiten aus. Der Ductus thoracicus tritt in das hintere Mediastinum, ohne dass die Carcinommassen das Diaphragma direct durchwuchern. Anfangs ist der Brustgang noch ziemlich schlank, communicirt durch stark verdickte und gefüllte Aeste, aus haselnussgrossen Lymphdrüsen an der Vorderseite der Aorta in der Höhe der VIII. Rippe, und zieht dann als stark geschlängelter, dicker, massiver Strang, bedeckt vom Oesophagus, und zwischen der IV. und V. Rippe die Aorta kreuzend, zur linken Vena subclavia. In der Vene ist es nicht zur Thrombose gekommen, eben so wenig im allerletzten Theile des Ductus, d. h. nur unmittelbar an seiner Einmündung; die Wand dagegen ist auch hier noch verdickt. Während im unteren Abschnitte des Ductus zahlreiche Collateralen ebenfalls stark injicirt erscheinen und an Dicke dem eigentlichen Brustgang nahekommen, fehlen solche weiter oben, und der Ductus bildet einen einheitlichen Strang von 1,2—1,5 mm Umfang. Von der Gegend der V. Rippe an aufwärts bilden die bronchialen Lymphdrüsen ein dichtes Convolut, das den Ductus, den Oesophagus und die Aorta überlagert und die grossen Bronchi, sowie die Vena cava superior rings umschliesst. Die einzelnen Drüsen sind von Haselnuss- bis Hühnereigrösse.

Oberhalb der linken I. Rippe sind die Infra- und Supraclaviculardrüsen zu harten, erbsen- bis nussgrossen Tumoren angeschwollen, unter einander durch feste Stränge verbunden.

Der Ast, der die Lymphe der linken oberen Extremität dicht an der Einmündungsstelle des Ductus thoracicus in die Vena subclavia dem Kreislauf zuführt (Truncus subclavius sinister), umfasst als geschlängeltes, ebenfalls mit krümligen Massen prall gefülltes Gefäss von unten her die Arteria

[1]) Virchow's Archiv. Bd. 134. S. 118 ff.

subclavia sinistra in scharfem Bogen. Die mikroskopische Untersuchung ergab ein typisches Cylinderzellcarcinom des Magens, mit mässiger Bindegewebsentwickelung.

Der erkrankte Ductus thoracicus zeigte auf Querschnitten: „Die Wand des Gefässes unregelmässig, von wechselnder Dicke, kleinzellig infiltrirt und stellenweise von Zellmassen durchsetzt, die deutlich alveolären Bau und epithelialen Charakter erkennen liessen.

Das Lumen des Ductus war total angefüllt durch einen Thrombus, bestehend aus degenerirenden Leukocyten, Detritusmassen und, jedoch nur stellenweise, Zellengruppen, die sich intensiver als die Umgebung färbten, wohl von epithelialer Herkunft."

S. 131. Die grösste Menge der Flüssigkeit in der Bauchhöhle wurde von Leydhecker als Produkt der chronischen Entzündung, in Verbindung mit der durch den Herzbefund erklärten Stauung aufgefasst. Die Beimengung des Chylus wurde nach vollständiger Obliteration des Ductus thoracicus und seiner eventuellen Collateralbahnen auf eine abnorme Durchlässigkeit oder eine oder mehrere Rupturen der Chylusgefässwandungen bezogen. Das Pleuraexsudat wird einerseits durch die carcimonatöse Pleuritis, andererseits durch den Riss eines Chylusgefässes in Folge centraler Thrombosirung erklärt, wodurch auch der reichliche Fettgehalt des Exsudates bedingt ist.

X. Eine ähnliche Beobachtung stammt von Ludwig Hectoen[1]), Chicago.

50jähriger Mann, bot die Symptome eines Magentumors, mit starkem Erguss in der Bauchhöhle, welcher sich nach öfteren Punctionen rasch wieder ersetzte. Die Flüssigkeit war von milchigem Aussehen.

Bei der Obduction fand sich ein Pyloruskrebs mit Metastasen in den regionären Lymphdrüsen. Ductus thoracicus erweitert und geschlängelt, theilweise völlig verlegt durch knotige Massen im ganzen Verlaufe bis zur cysterna chyli, die erweitert und verdickt ist.

Keine anderen Metastasen, Leber etwas cirrhotisch. Mikroskopisch erweisen sich die Tumormassen als Scirrhus.

XI. Im Anschluss an diese beiden letzten Fälle veröffentlichte Baryebuhr[2]) eine hierher gehörige Mittheilung:

46jähriger Mann, Pyloruskrebs, Metastasen in den regionären Lymphdrüsen, Leber und Lungen.

Längs der grossen Venen des Abdomens, namentlich der Vena iliaca communis sin., bestand starre Infiltration der benachbarten Lymphdrüsen.

Der Ductus thoracicus war in einen fast federkieldicken Strang verwandelt, rundlich, derb, mit gelben Massen angefüllt.

Mikroskopisch erwies sich der Inhalt des Ductus thoracicus als Carcinombröckel, von gleichem Aussehen, wie der primäre Magentumor.

[1]) Cook County Hospital Records. Chicago 1890.
[2]) Deutsches Archiv für klin. Med. Bd. 54. S. 410.

Die beiden nächsten von Pannenberg[1]) in seiner Dissertation veröffentlichten Fälle sollen etwas ausführlicher berichtet werden, da es sich um ausgedehnte Erkrankungen des Ductus thoracicus und seiner Wurzelgebiete handelt:

48jähriger Mann, Krebs der Cardia des Magens, Metastasen in den mesenterialen und retroperitonäalen Lymphdrüsen, starke Erweiterung der mit Krebsmassen, gefüllten Lymphbahnen des Mesenteriums.

Der Ductus thoracicus tritt etwas unterhalb des Hiatus aorticus des Zwerchfelles zur rechten Seite der Aorta als freier Strang, an Dicke im Durchmesser etwa 7 mm betragend, aus dem Convolut der retroperitonäalen Lymphknoten heraus. Von hier bis zur Einmündung in die Vena subclavia sin., bezw. die Vereinigungsstelle derselben mit der Jugularis int. verläuft er etwas geschlängelt in einer Länge von etwa 24,5 cm. Von unten herauf frei zu legen ist er zunächst in einer Länge von 7 cm, dann verläuft er auf einer gleich langen Strecke Weges an stark vergrösserten, derben, carcinomatösen Lymphdrüsen des hinteren Mediastinums entlang, sich ihnen eng anschmiegend und theilweise untrennbar mit ihnen verbunden, bezw. durch ein Packet derselben hindurch, ohne dass es gelingt, ihn frei zu legen. Aus diesen Lymphknoten tritt er heraus mit einem Durchmesser von 6 mm; neben ihm verläuft, aus demselben Lymphknoten sich entwickelnd, ein anderes, ebenfalls mit festen Massen gefülltes Lymphgefäss von 2—3 mm Dicke im Durchmesser, welches sich nach Verlauf von 2,5 cm mit dem Hauptstamm des Ductus vereinigt. Von hier an bis zum Ende ist derselbe vollständig freizulegen; zunächst ist er noch einfach in einer Länge von 5 cm, dann doppelt auf einer Strecke von 2,5 cm, an Dicke entsprechend geringer, um die letzte Strecke von 4 cm bis zur Einmündung in die Vena wieder einfach zu verlaufen, an Dicke etwas abnehmend. Auf seinem ganzen Verlauf ist der Ductus gleichmässig mit den erwähnten, bröcklig zerfallenden Massen erfüllt, nur etwas unterhalb der Einmündung ist eine kurze Strecke frei, das oberste Ende jedoch trägt einen frei in's Lumen der Venen hineinragenden Geschwulstknoten. Was die übrigen Organe betrifft, so fanden sich Metastasen in Leber, Lunge, in den Lymphdrüsen. Wichtig ist, dass sich die Krebswucherung von den retroperitonäalen und mesenterialen Lymphknoten aus, dem Lymphstrome entgegen, in zahlreiche Lymphgefässe des Mesenteriums hinein fortgesetzt hat, was auch bei mikroskopischer Untersuchung der betreffenden Partien sicher constatirt wurde.

Der Truncus lymphaticus lumbalis dexter zeigte sich ebenfalls stark erweitert, bis zu 1 cm Durchmesser, erfüllt mit denselben Massen, wie der Ductus thoracicus.

Die mikroskopische Untersuchung ergab ein typisches Cylinderzellencarcinom des Magens; am Ductus thoracicus die Wandung verdickt, beson-

[1]) Ueber das Carcinom des Ductus thoracicus. Inaug.-Diss. Göttingen 1895.

ders in seiner Adventitia erweiterte Lymphspalten, wesentlich bindegewebig verdickt ist die Intima. Die Wand selbst frei von Krebsmassen, dagegen findet sich das ganze Lumen gleichsam erfüllt von einem krebsigen Thrombus. Gleichmässig mit der Intima zusammenhängend ziehen bindegewebige Stränge in das Innere hinein und begrenzen, indem sie sich netzförmig vereinigen, Fächer von theils länglicher, theils rundlicher Gestalt, deren Wandung grossentheils mit schönen Cylinderzellen besetzt ist.

In den peripherischen Zweigen der krebsig erfüllten Lymphbahnen fand Pannenberg enorme Stauung von Chylus und Lymphe, pralle Füllung der Lymphbahnen auf und in der Wand des Dünndarmes, starke poröse Durchtränkung des Bindegewebes am Mesenterium und Mesocolon. Ascites chylosus.

XIII. Pannenberg erwähnt noch einen zweiten bisher nicht veröffentlichten Fall aus dem dortigen pathologischen Institute:

36jährige Puella publica, öfters an Lues gelitten, klinische Diagnose Carcinoma hepatis, nach 3wöchentlichem Hospitalaufenthalte Symptome eines Magencarcinoms.

Die Section ergab ein kleines krebsiges Pylorusgeschwür, zahlreiche Lebermetastasen von verschiedenster Grösse, krebsige Infiltration der lumbalen, portalen und epigastrischen Lymphdrüsen.

Im Ductus thoracicus fanden sich an verschiedenen Stellen krebsige Massen im Lumen, die sich leicht entfernen lassen, und ausserdem einzelne der Intima fest aufsitzende Geschwulstknötchen, deren grösstes den Umfang einer halben Erbse erreichte. Am Bogen der Aorta sassen einige grössere Lymphdrüsen, bei welchen der Beginn der krebsigen Degeneration vorhanden ist.

Mikroskopisch fand man der Wand aufsitzende kleinere, zottenähnliche Gebilde, welche mit derselben gleichmässig zusammenhängen, wie diese stark zellig infiltrirt sind und hin und wieder auch Zellen epitheloiden Charakters enthalten.

XIV. Im XX. Bande der Berliner Charité-Annalen veröffentlicht Senator[1]) einen Fall von doppelseitigem Chylothorax und Ascites chylosus nach Carcinom des Ductus thoracicus bei einer 47jährigen Frau mit starkem Ascites:

Eine Punction des Abdomens ergab 3,5 Liter milchiger Flüssigkeit.

Die Section ergab ein doppelseitiges Ovariumcarcinom mit zahlreichen Metastasen in den Becken- und Lumballymphdrüsen, sowie auf dem Peritonäum.

Die Mesenterialdrüsen in Folge von Geschwulstinfiltration zu wallnussgrossen Tumoren umgewandelt. Am Mesenterium selbst haben sich ebenfalls mehrere Geschwulstknoten entwickelt. Am stärksten und zahlreichsten

[1]) Charité-Annalen. Bd. XX. 1895. S. 263.

sind die Neubildungen an der Wurzel des Mesenteriums, auch in der Umgebung der Lendenwirbelsäule.

Auf dem serösen Ueberzuge des Dünndarms und dem Mesenterium sah man zahlreiche, milchweiss durchschimmernde Chylusgefässe bis zur Dicke einer Stricknadel.

Im Laufe des Ductus thoracicus haben sich hanf- bis kirschkerngrosse Geschwülste gebildet, an mehreren Stellen ist es zu einem völligen Verschluss des Ductus gekommen.

Auch in der Halsgegend sind die Lymphdrüsen mit Geschwulstmassen durchsetzt und bilden kinderfaustgrosse Packete.

XV. Der letzte Fall, welchen ich in der mir zugänglichen Literatur fand, betrifft eine im Berliner Krankenhause am Urban gestorbene Frau und ist von Unger veröffentlicht[1]). Es hat dieser Fall eine weitere Bedeutung, da es sich ebenfalls um einen Pleuraerguss mit reichlicher Chylusbeimischung handelte. Die wichtigsten Angaben aus der Krankengeschichte und dem Sectionsprotocolle sollen im Folgenden gegeben werden.

Eine 49jährige Frau, welcher vor $\frac{3}{4}$ Jahren der Uterus wegen Carcinom exstirpirt worden war, kam wegen grosser Körperschwäche, Schüttelfrost und Husten am 18. October 1896 in's Krankenhaus.

Es fand sich Erguss in beiden Pleurasäcken und in der Bauchhöhle, bei 2 Punctionen innerhalb einer Woche wurden 1900 ccm gelblich seröser Flüssigkeit entleert.

Bei der Section zeigten sich die inguinalen und retroperitonäalen Lymphdrüsen von Krebsmassen infiltrirt. Der Ductus thoracicus erweitert, mit Krebsmassen verstopft, auf seiner Wand weissliche Geschwulstknötchen.

Diese Knötchen in der Wand des Ductus bestanden aus alveolärem, epidermoidale Zellen einschliessendem Bindegewebe; Epithelperlen sind nicht vorhanden. Stellenweise ragten die Epithelwucherungen mit kleinen Zotten in das Lumen hinein. Die Adventitia ist meist gar nicht verändert, Media jedoch und Intima durch die Knötchen so aufgefasert, dass man nur noch ein feines Netzwerk von Fasern sieht, das von Epithelzellen ausgefüllt wird.

Die vom Carcinom befallenen collateralen Lymphstämme sind von fibrösen Wandungen umgeben, enthalten Krebsnester und verkäste Partien.

An den Stellen, wo der Ductus vollständig thrombosirt ist, erscheint seine Wand von Fettgewebe umgeben, in dem einige Epithelzellen und Rundzellen vorkommen. Der peripherische Theil der Wand ist von annähernd normalem Aussehen, der innere nur an wenig Stellen noch von normalem Endothel ausgekleidet. Sein Lumen zum grösseren Theile von Fibrinfäden angefüllt, die stellenweise der Wand anhaften, zum kleineren Theile von alveolären Krebsnestern.

[1]) Virchow's Archiv. Bd. 145. S. 581.

Eigene Beobachtungen.

Wie bereits in der Einleitung erwähnt, sind im hiesigen Institute 12 Fälle zur Untersuchung gelangt, in denen eine Betheiligung des Ductus thoracicus an der Bildung von Krebsmetastasen, sowie eine directe Erkrankung desselben durch Ansiedelung von Geschwulstzellen in seiner Wand, seinem Lumen, oder auf seiner Intima gefunden wurde.

Nach Schilderung des Sectionsbefundes und der mikroskopischen Ergebnisse, soll eine Besprechung der verschiedenen Erkrankungsformen des Ductus thoracicus, sowie deren Einfluss auf die weitere Metastasenbildung im übrigen Körper folgen:

I. E. U, 38 Jahre, Maurer, secirt am 18. December 1882.

Sectionsbericht: Mittelgrosse, schlank gebaute Leiche, kachektischer Gesichtsausdruck, blass graugelbe Hautfarbe, verhältnissmässig kräftige Musculatur und starkes Fettpolster.

Beide Jugularvenen sind in mächtige Drüsenpackete eingeschlossen, welche eine grosse, in das Mediastinum hineinreichende, knollige Geschwulst bilden. Beide Venen sind durch derbe, theils rothe, theils grauweisse Thromben verstopft, und zum Theil in ihrem Verlaufe ganz unkenntlich. Dieser Thrombus reicht auch in die obere Hohlvene hinein, hier wandständig werdend und mit einem polypenartigen Fortsatz bis in den rechten Vorhof eintretend. Dicht über dem Zwerchfell findet sich vor der Aorta ein apfelgrosses, sehr derbes, etwas knolliges Drüsenpacket.

Der Ductus thoracicus, der bei der nothwendigen Herausnahme in toto im oberen Theile abriss, ist sehr stark verdickt, als ein derber Strang anzufühlen, mit einzelnen knolligen Verdickungen. Beim Aufschneiden erscheint er gänzlich angefüllt mit trockenen, graugelben, bröckligen Massen.

Beide Schilddrüsenlappen sind stark vergrössert, der linke 6,5 cm lang, 3,5 cm breit, der rechte ebenso. Auf dem Durchschnitt zeigt sich im oberen Theile ein gelb-röthliches, mit einzelnen glänzenden Körnern versehenes Gewebe, weiter unten weisslich-gelbe Streifenzüge, im untersten Theile sieht man ein dem Nebennierentumor ähnliches Gefüge.

Halsorgane, Herz und Lungen ohne wesentlichen Befund.

Nach Eröffnung der Bauchhöhle präsentirt sich in der Mitte des Bauches der sehr stark ausgedehnte Magen, das grosse Netz bedeckt die Dünndarmschlingen vollständig.

Nach Zurückschlagen des Colon transversum stösst man auf dicke, knollige Drüsenpackete von über Faustgrösse, welche in die Blätter des Mesenterium hineinreichen, so dass nur ein etwa 5 cm breiter freier Rand desselben noch übrig bleibt. Diese Drüsenpackete schimmern graugelb durch das Peritonäum hindurch, der freie Rand des Mesenteriums ist blauroth gefärbt, und mit einer grossen Zahl geschlängelter, aus kleineren und grösseren, grau-gelblichen Knötchen bestehenden, rosenkranzähnlichen

Ketten besetzt. Beim Aufschneiden solcher Knötchen zeigt sich, dass es sich um sehr stark erweiterte, mit milchartigem Chylus angefüllte Lymphgefässe handelt, die varicös ausgedehnt sind. Auch die Chylusbahnen der Darmwand selbst schimmern deutlich als derbe Stränge unter der Serosa durch, die ähnliche Figuren, wie die des Mesenteriums, bilden.

Beide Nebennieren stark vergrössert, die rechte ist 5,5 cm lang, 2,5 cm dick, 3 cm breit. Auf dem Durchschnitte erscheint die Peripherie graugelb, in der Mitte sitzt eine der Markschicht entsprechende, fleckig gelbröthliche Partie, undeutlich abgegrenzt.

Die linke Nebenniere ist annähernd ebenso gross, doch nicht ganz so derb, zeigt wesentlich andere Beschaffenheit auf dem Durchschnitt, fleckig dunkelblau und hellgrau-rothes Gewebe, ähnlich einem Thrombus. Die rechte Nebenniere ist überhaupt nur undeutlich abzugrenzen, sie stellt eine unmittelbar in den Tumor sich fortsetzende, sehr derbe Geschwulstmasse dar, die in ihrem oberen Theile die bereits beschriebene Beschaffenheit hat, weiter unten jedoch ziemlich gleichmässig aus grauem Gewebe mit zahlreichen eingesprengten, graugelben, kleineren und grösseren Heerden besteht.

Leber und Nieren frei von Geschwulstknoten.

Milz 13 : 7 : 5, weicher Consistenz, blaurother Färbung. An der Oberfläche sitzen zwei vorgewölbte, blassrothe, derbe Stellen, die sich beim Einschneiden als etwa erbsengrosse, fleckige, graurothe Geschwulstknoten erweisen. Follikel klein, deutlich, grauweiss, Trabekel spärlich.

Geschlechtsorgane ohne wesentliche Veränderungen.

Die Vena cava inferior zeigt beim Aufschneiden in das Lumen stark vorspringende, theils knollige, theils glatte Erhebungen frei in das Lumen hineinragen. Bei näherer Untersuchung werden dieselben als Krebsmassen erkannt, welche von den hier die Venen comprimirenden krebsig infiltrirten Retroperitonäaldrüsen aus in das Gefäss eingebrochen waren.

Epikrise: Nach der weiteren Untersuchung des Falles handelt es sich um ein primäres Carcinom der rechten Nebenniere, welches nur wenig Metastasen und ausserdem an aussergewöhnlichen Punkten verursacht hat: Schilddrüse (Halslymphdrüsen), Milz, Darm (retroperitonäalen Lymphdrüsen). Vom primären Tumor aus dürfte zunächst das grosse Feld, der zu beiden Seiten der grossen Gefässstämme gelegenen Lymphdrüsen ergriffen worden sein, so dass es in kurzer Zeit zur Bildung grosser Drüsengeschwülste im Abdomen längs der Wirbelsäule kam; durch die Trunci lymphatici lumbales wurde dem Ductus thoracicus das Geschwulstmaterial zugeführt. Sein Lumen wurde durch die im Lymphstrome befindlichen Geschwulstpartikel ausgefüllt, so dass es zur völligen Thrombosirung des Brustganges mit Krebsmassen kam. Wahrscheinlich wurde in relativ kurzer Zeit durch die auf der Innenwand des Ductus thoracicus fest anhaftenden Krebsmetastasen das Endstück desselben verlegt, so dass eine Einfuhr von Geschwulstzellen in die linke Schlüsselbeinvene und weiterhin in den rechten Vorhof des Herzens ausblieb. Hiemit steht auch das Verhalten der Lungen im besten

Einklang, welche überall frei von Geschwulstelementen geblieben waren. Die Metastasen in den Halslymphdrüsen und in beiden Schilddrüsenlappen können auch nur auf lymphatischer Bahn erfolgt sein und es muss hierzu ein Transport von Geschwulstzellen aus den im Ductus thoracicus befindlichen Krebsmassen in centrifugaler Richtung durch die in den oberen Theil des Brustganges einmündenden grösseren Lymphstämme des Halses erfolgt sein.

Die Drüsentumoren am Halse verursachten starke Compression der grossen Venenstämme in der oberen Thoraxapertur, welche zu der oben beschriebenen ausgedehnten Thrombose der Venae jugul., anonyma und cava sup. bis in den rechten Vorhof des Herzens hinab, Veranlassung geben. Der Ductus thoracicus in seiner ganzen Ausdehnung durch Geschwulstmassen völlig ausgefüllt, konnte für den Chylustransport nicht mehr in Betracht kommen, weshalb sich eine hochgradige Erweiterung der zuführenden Chylusbahnen ausbildete, so dass letztere in dem Mesenterium als mehrfach geschlängelte, strotzend gefüllte, dicke, rosenkranzartige Stränge hervortraten, und bei weiterem Fortbestehen des Verschlusses des Brustganges auch an den kleineren Chylusbahnen im Wurzelgebiete der mesenterialen Lymphgefässe, in den subserösen Lymphstämmchen des Dünndarms ausgedehnte varicöse Erweiterungen ausbildeten. In diesen nun ad maximum ausgedehnten Lymphbahnen des Darmes und des Mesenteriums sind Geschwulstbröckel, vom unteren Ende des Krebsthrombus im Ductus thoracicus stammend, oder aus den retroperitonälen Drüsen herangeführt, bei völligem Stillstand des Chylusstromes bis an die Darmwand gelangt und haben hier eine Metastase hervorgerufen, welche oben beschrieben wurde. Sonach sind hier von dem verstopften Ductus thoracicus aus nach beiden Richtungen hin in einer der normalen Lymphströmung entgegengesetzten Richtung „centrifugale Metastasen“ entstanden; einmal nach dem Kopf zu in Schilddrüse und Halslymphdrüsen, ein zweites Mal abwärts nach dem Darm hin. Auch die Metastasen in der Milz dürften auf dem Wege der Lymphbahn entstanden sein, da im Gebiete der arteriellen Gefässverbreitung sich nirgends weitere Geschwulstbildungen finden. In der Vena cava inferior ist ein Durchbruch von Krebsmassen erfolgt, ohne dass dieselben mit dem Blutstrome weiter verschleppt wurden, denn im Bereich des kleinen Kreislaufes, welcher zunächst bedroht ist, wurden nirgends Krebsmetastasen aufgefunden und auch der oben erwähnte Lungeninfarkt erschien frei von Krebszellen, wonach nur noch die Lymphbahn als Transportweg der Geschwulstelemente nach den beschriebenen Regionen hin in Betracht kommen kann. Zahl und Grösse der Lymphdrüsenmetastasen am Halse, sowie die ausgedehnte Infiltration der Schilddrüse, welche so hervortrat, dass die klinische Untersuchung die Diagnose „Lymphomata“ colli stellte, dieselben somit als Grundleiden betrachtete, sprechen für eine relativ frühzeitig erfolgte Infection mit Krebsmaterial. Da dieselbe auf dem Lymphwege, also in retrograder Richtung erfolgte, muss auch der Verschluss des Ductus thoracicus an dessen Mündung sehr zeitig eingetreten sein. Diese letztere Behauptung gewinnt

an Wahrscheinlichkeit durch die ausgedehnte Thrombosirung des Ganges mit Krebsmassen bis zur völligen Obliteration seines Lumens, sowie durch die Thatsache, dass bei der Section die im Bereiche des kleinen Kreislaufes befindlichen Organe von Geschwulstheerden frei gefunden wurden. Es ist demnach den in der Lymphe des Brustganges schwimmenden Krebszellen durch frühzeitige Verstopfung der Mündung desselben der Weg nach dem Blutkreislaufe verlegt worden, so dass ihnen nur noch möglich war in die mit dem Ductus thoracicus zusammenhängenden Lymphbahnen einzutreten, um von diesen aus neue Geschwulstansiedlungen zu gründen.

Die weiteren Ursachen für ein derartiges Abweichen von den regelmässigen Gesetzen der Geschwulstverbreitung, sowie die hiermit verknüpften Complicationen und weiteren Folgeerscheinungen, sollen erst nach Darstellung einer Reihe ähnlicher Beobachtungen und deren genauerer anatomischer Beschreibung weiter unten eingehender erörtert werden. Material zu einer mikroskopischen Untersuchung lag jetzt — nach fast 16 Jahren — nicht mehr vor. Es möge nur noch hervorgehoben sein, dass nach dem ausführlichen Sectionsbericht die mikroskopische Prüfung der Präparate völlige Uebereinstimmung der Geschwulstzellen des Primärtumors mit denen des Geschwulstthrombus im Ductus thoracicus, und den als Metastasen angesprochenen Drüsentumoren am Halse seiner Zeit ergeben hatte.

II. A. M., 50 Jahre, Arbeiter, secirt am 24. April 1888.

Sectionsbefund: Die linke Lunge ist an ihrer Spitze mit dem Brustfell ziemlich fest verwachsen. Auf dem Durchschnitt zeigt das Lungengewebe eine Menge weisser, zum Theil grau pigmentirter Knötchen. Ferner findet man rosenkranzförmig angeordnet gelblich-weisse Infiltrationen, die theilweise dem Lauf der Bronchien folgen.

In der Schleimhaut der grösseren Bronchien sieht man massenhafte kleine, etwa stecknadelkopfgrosse, weissgraue Knötchen. Die Bronchien selbst sind mit Schleimmassen erfüllt, eine ziemliche Anzahl derselben zeigt theils cylinder-, theils kugelförmige Ektasien. Diese ektatischen Bronchien liegen in emphysematösem Gewebe, das sich durch seine geringere Blutfülle von dem übrigen Lungenparenchym abhebt.

In einigen der kleineren Lungenarterien lassen sich Embolien nachweisen; die Emboli sitzen auf der Gefässintima fest. In beiden Lungen findet sich starkes Oedem.

Der Hilus beider Lungen ist von grossen Packeten colossal vergrösserter, harter Lymphdrüsen umgeben, welche zum Theil abwechselnd grau und weiss gefärbt, zum Theil gelbgrau auf der Schnittfläche aussehen, stellenweise lässt sich hier ein käsiger, fettiger Brei abstreichen. Der rechte Bronchus wird durch die Drüsenmassen stenosirt.

Bei Eröffnung der Bauchhöhle erscheint das grosse Netz verkürzt, so dass der untere Theil der Dünndarmschlingen unbedeckt daliegt; in dem Netz bemerkt man zahlreiche derbe Stränge, welche einen strahligen Verlauf zeigen und derbe Knotenpunkte aufweisen. Am Mesenterium sieht man

gleichfalls reichliche weisslich gefärbte Verdickungen. Das Zwerchfell fühlt sich auf der rechten Seite seiner Concavität höckrig rauh an.

Am Magen fällt eine an der kleinen Curvatur befindliche weisslich-graue Tumormasse von sehr harter Consistenz auf, welche bis fast an den Pylorus hinzieht. Durch zahlreiche Stränge ist der Magen mit dem rechten Leberlappen, sowie mit der Gallenblase verwachsen. Beim Aufschneiden des Magens entleert sich bräunlich gefärbter Schleim. Entsprechend der von aussen sichtbaren weisslichen Tumormasse findet man jetzt eine starke Verdickung und Verhärtung der Magenwand. Der kleinen Curvatur entsprechend, bis fast an den Pylorus reichend, zeigt sich eine fast handtellergrosse, kraterförmige, scharf abgegrenzte Vertiefung mit glattem, ausserordentlich derbem Grunde, welcher aus einer Art Narbengewebe besteht. Dieser Krater ist nach der Porta hepatis zu gerichtet, zum Theil auch nach dem Pankreas, welches äusserst hart, sonst unverändert erscheint. Der Raum zwischen der Porta hepatis und der kleinen Curvatur des Magens ist von einem sehr harten weisslichen Gewebe eingenommen und dabei stark verkleinert, die Schleimhautfalten sind verdickt, mit hohen Warzen besetzt, die in der Nachbarschaft des Geschwürskraters fast polypös erscheinen.

In der Porta hepatis liegen ausserdem vergrösserte, infiltrirte Lymphdrüsen von sehr derber Consistenz, welche den Ductus choledochus in seinem oberen Theile etwas comprimiren. Der Ductus cysticus ist völlig obliterirt.

Die Leber zeigt zahlreiche Carcinommetastasen. Milz und Nieren sind ohne wesentliche Veränderungen.

Sämmtliche retroperitonäalen Lymphdrüsen, besonders die an der Aorta gelegenen Drüsen sind zu starken derben Knollen vergrössert, die auf dem Durchschnitte krebsige Infiltration zeigen. Der Ductus thoracicus ist in seinen Ursprungsästen in der Bauchhöhle von diesen Drüsentumoren umlagert, so dass erst die Cysterna chyli aufzufinden ist, von ihr an ist der ganze Brustgang bis zu seiner Einmündung in die Vena subclavia sin. zu verfolgen. Er erscheint sehr stark erweitert, bis über Federkielstärke, prall mit Lymphe gefüllt. Schon bei äusserer Betrachtung fallen eine Menge, die Wand vordrängende, bröcklige Massen auf, die zahlreiche knotenartige Anschwellungen im Verlaufe des Ganges hervorbringen. Derselbe wird in seiner ganzen Länge aufgeschnitten, es ergiesst sich Lymphe von gewöhnlicher Beschaffenheit, vermischt mit zahlreichen krümeligen, bröckeligen Massen von gelblicher Farbe, die in der Lymphe schwimmen. An einigen Klappen sitzen dieselben fest, und bilden auf diese Weise die oben erwähnten Anschwellungen. Die Wand des Ganges ist in seiner ganzen Ausdehnung verdickt, stellenweise auf der Innenfläche rauh und mit grau-weisslichen Auflagerungen von der oben genannten Art, welche fest anhaften, besetzt. Am ausgeprägtesten ist dies an der Cysterna chyli, deren Lumen so bedeutend verengert ist. Genau in der Mitte des Ganges sitzt ein 1½ cm langes, 0,5 cm breites Conglomerat bröckliger Geschwulstmassen.

Bei mikroskopischer Untersuchung findet man, dass diese

krümligen Masssn aus zum Theil stark verfetteten epitheloiden Zellen bestehen, welche mit denen des Magentumors völlig übereinstimmen. Die mikroskopische Untersuchung des Ductus thoracicus erweist, dass die auf der Intima und besonders in den Klappentaschen sitzenden bröckligen Massen aus Geschwulstpartikeln bestehen, welche ebenso wie der die Mitte des Brustganges verstopfende, $1\frac{1}{2}$ cm lange und 0,5 cm breite Thrombus in Bezug auf Bau und Aussehen der in ihnen enthaltenen zelligen Elemente mit dem Magentumor übereinstimmten. Auch die das grosse Netz durchsetzenden derben Stränge erweisen sich als mit Krebszellen angefüllte Lymphstämme, die erwähnten Knoten als in gleicher Weise afficirte Lymphfollikel.

Die Lebermetastasen zeigen das gewöhnliche Bild.

Eine Untersuchung der Lungen ergab auch in den von gröberen Geschwulstmetastasen verschont gebliebenen Partien, zahlreiche Emboli der feineren Verzweigungen der Lungenarterie. Dieselben sitzen der Wand fest auf, bilden zum Theil nur in das Lumen frei vorspringende Auflagerungen derselben, zum Theil ist letzteres nahezu völlig verschlossen.

Ausser reichlichen Fibrinfäden sieht man bei gefärbten Präparaten Blutkörperchen und einzelne epitheliale Zellen, von gleichem Aussehen, wie die Elemente des Magentumors und die den Ductus thoracicus erfüllenden Geschwulstbröckel. An einigen Stellen finden sich in den Fibrinmaschen deutliche Krebszapfen vor. Ein Uebergreifen seitens der letzteren auf die Arterienwand lässt sich bei Durchsicht auf einer grösseren Reihe von Präparaten nirgends nachweisen. Die Bronchialdrüsen sind fast durchweg von Tumorzellen durchsetzt, am Lungenhilus ist das Centrum der Drüsen grösstentheils verkäst und eine deutliche Struktur der zelligen Elemente nicht mehr zu erkennen.

Epikrise: Es handelt sich hiernach um ein zum Theil zerfallendes krebsiges Geschwür der kleinen Curvatur des Magens, welches zunächst auf die Leber und die Gallenblase übergegriffen hat. Dann sind auf dem Lymphwege von den zunächst infiltrirten Lymphdrüsen an der Lymphpforte in die Cysterni chyli Krebszellen eingeführt worden, die sich hier auf der Intima ansiedelten. Darauf wurde der Ductus thoracicus in der gleichen Weise mit Geschwulstelementen überschwemmt, die im Chylusstrome schwimmend in's rechte Herz und auf dem Blutwege in die Verästelungen der Lungenarterie gelangten, um dort in dem wenig widerstandsfähigen Lungenparenchym ausgedehnte Krebsmetastasen zu bilden. Von letzteren aus wurden auf dem gewöhnlichen Wege die Bronchialdrüsen infiltrirt, indem die mit Geschwulstzellen angefüllten Lymphgefässe längs der Bronchialäste stark ausgedehnt „als rosenkranzförmig angeordnete, gelblich-weisse Stränge“ mikroskopisch sichtbar werden. Die fortgesetzte Einfuhr von Krebszellen in den Ductus thoracicus führte schliesslich zur Bildung von Geschwulstpartikeln auf dessen Innenwand, und somit zur Verlegung des Lumens, wozu besonders die an den Klappen haftenden Krebszellen günstig mitwirken mussten. Auf diese Weise kam es zur Obturation des Lumens

mit nachfolgender Ektasie des Ganges, welche sich auf dessen Wurzelgebiete fortpflanzte, so dass die Lymphbahnen des Mesenteriums und des grossen Netzes als weisslich gefärbte Stränge hervortraten. Von der Cysterne oder dem Ductus thoracicus selbst gelangten nun Krebszellen auch in diese tiefer gelegenen Bezirke des Lymphsystems, worauf es zur Bildung der Krebsmetastasen in den Lymphknoten des Mesenteriums und grossen Netzes, sowie in den zu beiden Seiten der Bauchaorta liegenden retroperitonäalen Drüsen kam.

Es war sonach hier vom Primärtumor aus auf dem Lymphwege zuerst der normalen Stromesrichtung entsprechend eine Aussaat von Krebsmaterial erfolgt, nach Verstopfung des Ganges setzte sich dieselbe in dessen Wurzelgebiet in retrograder Richtung fort.

III. A. P., 65jähriger Mann, secirt am 1. August 1889.

Sectionsbefund: Die Gallenblase selbst erheblich verkleinert, stellt eine fast solide Masse dar, die sich durch zahllose, wie in einem Schrotbeutel gegen einander schlagende Concremente erfüllt zeigt. Letztere sind dunkel, schwarz-grau und von fester Beschaffenheit, vielfach zackig, manche mit Prominenzen versehen. Während die Wand im Hals- und Haupttheil des Körpers normale Beschaffenheit zeigt, findet man im Fundus 3—4 cm im Durchmesser haltende, annähernd rundliche Verhärtungen. Dieselben bestehen aus einem weissgelblichen derben Gewebe von glatter Oberfläche, und schliessen sich an den oben erwähnten Tumor der Gallenblase an, welcher bereits auf die Leber übergreift, auf dem Durchschnitt sieht man hier eine weissgelbliche, von dunkelrothen Stellen unterbrochene Neubildung. Dieselbe ist theilweise breiig erweicht und bildet unregelmässige Hohlräume, an anderen Stellen sieht man noch Reste des Lebergewebes in schmalen Zügen zwischen die Geschwulstmassen sich eingrabend.

Das Leberparenchym seinerseits ist grünlich verfärbt, durchsetzt von einer grossen Menge weissgelblicher, zum Theil in Erweichung begriffener Tumoren.

Im Lig. hepato-duodenale sind die Lymphdrüsen mächtig vergrössert und drängen sich gegen die Pfortader und den Ductus hepaticus heran, so dass diese seitlich verschoben und auch ihr Lumen stark beeinträchtigt werden.

Im Omentum minus sitzt eine Reihe sehr derber, weissgelber Geschwulstknoten, infiltrirten Lymphdrüsen entsprechend. Der Darmkanal ist ohne Besonderheiten. Im Herzbeutel findet sich leicht gelblich gefärbte Flüssigkeit in vermehrter Menge. Die Milz und die Nieren sind ohne wesentlichen Befund.

Beide Lungen sind auf dem Durchschnitte von zahlreichen grauweissen Geschwulstknoten durchsetzt, welche in ihrem Centrum grösstentheils erweicht, breiig zerfallen sind. Ferner finden sich zahlreiche Aeste der Arteria pulmonalis beiderseits ausgestopft mit blutigen Gerinnseln, welche stellenweise der Gefässwand fest anhaften und zum Theil grauweisse oder grau-

röthliche Geschwulstbröckel enthalten. Bei Verfolgung der grösseren Aeste der Lungenarterie finden sich auch an ihren Theilungsstellen grössere Thromben, der Wand adhärent, von Geschwulstmassen durchsetzt.

In beiden Lungen sieht man ferner ausgedehnte derbe, dunkelbraunroth gefärbte Partien, welche sich als hämorrhagische Infarkte erweisen.

Die Bronchialschleimhaut ist durchweg sehr stark geröthet, mit zähen Schleimmassen bedeckt. Beim Aufschneiden der Bronchialäste sieht man öfters kleinere Zweige derselben direct in die erweichten Geschwulstknoten einmünden.

Die Bronchialdrüsen sowohl am Hilus, wie auch besonders an den grösseren Bronchialästen sehr stark vergrössert und von zum Theil käsig erweichten Krebsmassen durchsetzt.

Der Ductus thoracicus ist in der Bauchhöhle nicht zu präpariren, da die der Wirbelsäule aufsitzenden grossen Lymphdrüsentumoren die Cysterne, sowie den Anfangstheil desselben so eng umschliessen, dass eine Trennung der Geschwulstmassen unmöglich wird. In der Brusthöhle dagegen lässt sich der genannte Lymphstamm bis zu seiner Mündung verfolgen. Er erscheint in seinen unteren Abschnitten zwischen Wirbelsäule und Aorta als rundlicher derber Strang von über Federkielstärke, begleitet von stark geschwollenen Lymphdrüsen, im mittleren Brusttheile ist er wieder enger, aber sehr derb, häufig knollig verdickt und lässt sich so beschaffen bis zum Winkel zwischen Vena subclavia und jugularis sin. isoliren. Beim Aufschneiden erscheint der untere erweiterte Theil des Brustganges prall gefüllt mit Lymphe, in welcher kleine bröcklige Massen von weisslichgrauer Farbe schwimmen, seine Wand ist verdickt, aber makroskopisch keine Geschwulstmassen auf ihr sichtbar. Im mittleren und oberen Abschnitte ist der Gang thrombosirt, es gelingt nicht, auch eine sehr feine Sonde in ihn einzuführen, beim Eröffnen sieht man auf der Wand festsitzende kleine Geschwulstknötchen. Der obere Theil wird uneröffnet zur mikroskopischen Untersuchung vorbereitet.

Auffällig verändert erscheinen die Venen nach Einmündung des Ganges: Die Vena subclavia sin. ist zum grössten Theile, etwa $\frac{3}{4}$, ihres Lumens thrombosirt und zwar sieht man der Innenwand fest aufsitzend eine grauröthliche Masse von unregelmässig bröckliger Oberfläche, hier und da wie mit feinen Zotten besetzt. Diese Thrombose erstreckt sich continuirlich fortschreitend nach beiden Seiten hin, centrifugal bis in die Achselvene, und nach dem Herzen zu auf der Vena anonyma die gleichen Auflagerungen bildend, bis hinab in die Vena cava superior, hierselbst findet sich ein mit dem vorhergehenden in Zusammenhang bleibender Thrombus, welcher aber nicht mehr das Aussehen der in den oben genannten Venen beobachteten Geschwulstmasse hat, sondern grösstentheils aus älteren Blutgerinnseln besteht, welche jedoch auch kleine Geschwulstbröckel enthalten. Im rechten Vorhofe, dessen Herzohr, sowie im rechten Ventrikel sind keine Thrombusmassen vorhanden.

Mikroskopische Untersuchung: Bei mikroskopischer Unter-

suchung erscheint der Ductus thoracicus in seinem unteren Abschnitte erweitert, seine Wand verdickt, kleinzellig infiltrirt, das Lumen jedoch offen, keine Geschwulstzellen enthaltend. Dagegen ist auf den aus dem mittleren Brusttheil entnommenen Schnitten das Bild hiervon wesentlich verschieden. Die Wand des Ganges ist zunächst wieder hyperplasirt, das Lumen erweitert, wenn auch in nur geringerem Grade als vorher, das ganze Organ aber seitlich zusammengedrückt, so dass auf dem Querschnitt das Lumen spaltförmig wird. Auf der Innenwand findet sich hier an Stelle des Endothelbelages der Intima ein Belag meist mehrschichtig angeordneter Cylinderzellen, welche im Centrum des Ganges zu grösseren Haufen zusammengelagert sind und eine grosse Regelmässigkeit in Form und Aussehen haben, die basal gestellten Kerne überall noch gut färbbar, auch die obere Grenze des Zellbesatzes als gerade zusammenhängende Linien deutlich hervortretend.

Auf einigen Schnitten sieht man in der Wand selbst spaltförmige oder ovaläre Hohlräume zwischen den auseinander gedrängten Muskellagen derselben, welche auch ihrerseits in der gleichen Weise mit Cylinderepithelzellen ausgekleidet sind, wie der Ductus thoracicus selbst. Das den Ductus thoracicus umgebende lockere Gewebe enthält mehrfache Infiltrate kleiner runder Zellen und mehrere spaltförmige Hohlräume, die erweiterten Lymphgefässen entsprechen dürften.

Auf zahlreichen, den oberen Abschnitten des Ganges zugehörigen Schnitten erhält man im Wesentlichen das gleiche Bild. Anders jedoch verhält es sich in dem obersten, dem Endstück entsprechenden Theile des Ductus thoracicus. Hier erscheint die Wand des Ganges gegenüber den vorher geschilderten Schnitten bedeutend schmäler und nur um weniges breiter als die normale Wand; überall durchsetzt von einer sehr grossen Menge kleiner Rundzellen, so dass die einzelnen Muskellagen nur mit Mühe zu erkennen sind.

Auch in der nächsten Umgebung des Ganges finden sich Veränderungen. Das der Adventitia anliegende Gewebe ist sehr dicht, enthält zahlreiche Geschwulstheerde, die aus drüsenartig angeordneten Cylinderzellgruppen bestehen. Auch die vorhin erwähnten Lymphspalten sind von solchen ausgefüllt.

Das Lumen des Ductus thoracicus selbst ist hier verschwunden, an seiner Stelle findet sich ein den ganzen Querschnitt einnehmender Thrombus, der zunächst aus kleinzellig infiltrirten Fibrinmassen besteht, in denen eine Menge der oben beschriebenen Cylinderzellschläuche auftreten, nur an sehr wenigen Stellen desselben sieht man noch kleine, von Geschwulstzellen verschont gebliebene Partien. Sowohl von der Innenwand des Ganges, als auch von der in sein Lumen hinein ragenden Thrombusmasse erheben sich hier zottenartig nach innen vorspringende, stellenweise baumförmig verzweigte Drüsenschläuche, die aus den erwähnten Cylinderzellen zusammengesetzt sind. Andererseits finden sich wieder unregelmässig geformte Cylinderzellhaufen lose im freien Lumen oder in der das letztere verschliessenden Thrombusmasse.

Bis zum Eintritt in die Vena subclavia sin. zeigt der Ductus thoracicus dasselbe Bild mit nur ganz nebensächlichen Modificationen.

Interessant ist auch im mikroskopischen Befunde das Verhalten der grossen Venenstämme in der linken oberen Thoraxapertur.

Wie bereits im Sectionsbericht erwähnt wurde, ist die Vena subclavia sin. durch einen auf die ganze Ausdehnung des Gefässes und noch weiter reichenden wandständigen Thrombus zu $\frac{2}{3}$ seines Lumens verstopft. Im mikroskopischen Bilde gestaltet sich dieses folgendermaassen: Die Venenwand erscheint verdickt, das sie umgebende lockere Gewebe kleinzellig infiltrirt, von der Innenwand der Vene erhebt sich eine zottenartige Geschwulstmasse, sehr ähnlich dem im Ductus thoracicus-Endstück gefundenen Krebsthrombus, welche mit ihren sehr zierlichen, baumförmigen Verästelungen in den auf der Gefässwand sitzenden Thrombus hineinwächst. Diese Zotten entsprechen den aus Cylinderzellen bestehenden Krebszapfen, wie sie in den Lymphdrüsenmetastasen und im Brustgange sich fanden, vollkommen in jeder Beziehung. Im Uebrigen besteht der Venenthrombus aus Fibringerinnseln, deren fädige Struktur nur an wenigen Stellen noch zu sehen ist, und ist zum grössten Theile von den Krebszapfen und deren feineren Verzweigungen durchwachsen, so dass nur noch schmale, von der Wand des Gefässes nach dessen Centrum hin ausstrahlende Septa übrig bleiben.

Auf der vom Thrombus freigebliebenen Wand der Vene läuft das Cylinderepithel an einigen Stellen mehrschichtig aufgebaut, als ein der Intima fest aufsitzender Besatz noch eine Strecke bis in die Vena anonyma hinein weiter, so dass hier die gewiss seltene Beobachtung vorliegt, dass eine Vene statt der flachen Zellen ihres Endothelbelages ein Cylinderepithel, von einem Gallenblasenkrebse herstammend, trägt. Die krebsig infiltrirten Thromben der Vena axillaris sin., anonyma und cava sup. verhalten sich ebenso.

Eine Untersuchung der krebsigen Lungenabschnitte zeigt eine ausgedehnte Zerstörung des Parenchyms, die Alveolen, soweit solche noch zu erkennen sind, ausgefüllt mit reichlichen Cylinderzellenhaufen, stellenweise wieder bloss mit Zelltrümmern und Fibringerinnseln, welche neben zusammengeballten Cylinderzellen auch noch kleine Rundzellen enthalten. Meist sind die Alveolenwände zerstört und nur durch die in ihnen abgelagerten Pigmentkörnchen angedeutet, und man findet nur regellos durch einander gewucherte Cylinderzellzapfen vor.

Was die Gefässe in den erkrankten Lungenpartien betrifft, so sind die Arterien auf einer grösseren Reihe von Schnitten frei, dagegen erscheinen die Aestchen der Arteria pulmonalis theilweise thrombosirt durch Blutgerinnsel, theilweise in der gleichen Art mit Krebszellen erfüllt wie die Vena subclavia und anonyma, indem wir auch hier in den Endästen des Gefässes statt der Intima einen mehrschichtigen Cylinderzellbelag und von diesem aus baumförmig verästelte Drüsenschläuche in das Lumen vorspringen sehen.

Die im Verlaufe der Bronchien sich findenden Lymphbahnen erscheinen

meistens stark erweitert und ihr Lumen durch Krebszellen mehr oder weniger thrombosirt. Die Bronchiallymphdrüsen, sowie die Drüsenpackete am Hilus pulmonum sind völlig von Krebszapfen durchwachsen, welche im Centrum der Drüsen stark degenerirt, nicht mehr deutlich färbbar sind. Ebenso verhalten sich die in der linken Schlüsselbein- und Achselgrube vorhandenen, stark geschwollenen Lymphdrüsen.

Epikrise: Nach der obigen Untersuchung ist im vorliegenden Falle von einem Cylinderzellkrebs der Gallenblase aus zunächst das Lymphsystem und in Folge dessen auf dem natürlichen Wege der kleine Blutkreislauf mit Krebszellen überschwemmt worden.

Zuerst wurde das Endstück des Ductus thoracicus mit Geschwulstbröckeln verstopft, was eine Thrombose des oberen Endes desselben mit starker Erweiterung seiner unteren Abschnitte bewirkte. Die Krebszellen, welche den Thrombus im Ductus thoracicus bevölkerten, blieben jedoch nicht auf diesen beschränkt, sondern entwickelten eine starke Wachsthumsenergie, indem sie durch den Thrombus hindurch in die Vena subclavia sin. einbrachen und auf deren Intima angesiedelt dann auch continuirlich weiter wucherten bis zur Cava sup. hinab. Diese krebsige Endophlebitis bildete die Ursache für eine ausgedehnte Thrombenbildung in den genannten Gefässen. Von dem Krebszellenbesatz der Innenwand aus wuchsen Krebszapfen in diese Thromben hinein, diese in grosse intravenöse Geschwulstheerde umwandelnd. Die starke Blutströmung in der Vena anonyma und cava sup. konnte nun mit Leichtigkeit von den zottenartigen Geschwulstbildungen kleine Stückchen losreissen, die das rechte Herz passirten und dann als Emboli in die Lungenarterienzweige geschleudert wurden, wo sie den Ausgangspunkt für die ausgedehnten Lungenmetastasen abgaben.

Hier wurden in der gleichen Weise wieder die Lymphbahnen der Lunge von der Krebsinfection befallen, wie seinerzeit der Ductus thoracicus vom primären Gallenblasentumor aus, während einzelne Geschwulstpartikelchen auch in die Lungenvenen einbrachen und dann in den arteriellen Kreislauf eintraten, um auch hier der embolischen Verschleppung anheimzufallen. So sehen wir denn in der rechten Niere mehrere kleine, auf embolischem Wege entstandene Krebsknoten.

Nach dem Gesagten bildet dieser Fall eine Ausnahme von den gewöhnlichen Beobachtungen von Krebsmetastasen in der Lunge nach Carcinom des Ductus thoracicus, da die Krebszellen, welche den venösen Blutstrom betreten, meistens sofort in die Lunge weiterbefördert werden, ohne dass es zu einer Ansiedlung der Geschwulstzellen auf den passirten Venenstämmen kommt.

IV. E. P. 62jährige Frau, secirt am 30. December 1889.

Sectionsbefund: Sehr abgemagerte weibliche Leiche von etwa 1,70 m Körperlänge. Die linke Mamma fehlt vollständig, an ihrer Stelle befindet sich eine Operationswunde von der Grösse eines kleinen Tellers. In der Nähe ihres Randes sieht man nach dem Sternum zu einen grossen und

mehrere kleine Knoten in der Haut von Kirschkern- bis Bohnengrösse. Dieselbe ist mit dem Knochen fest verwachsen, gänzlich unverschieblich und fühlt sich rauh, höckrig an, sie ist bretthart. In der Achselhöhle fühlt man eine flache Hervorwölbung von 4—6 cm Durchmesser, in derselben lassen sich mehrere haselnussgrosse, knollig verdickte Drüsen unterscheiden. Der linke Arm ist ödematös.

Die rechte Mamma dagegen, sowie ihre Umgebung nebst der ganzen rechten Thoraxhälfte und der Achselhöhle zeigen keine Veränderungen, auch lassen sich hier unter der Haut keinerlei Knoten oder Verdickungen wahrnehmen, welche geschwollenen Drüsentheilen entsprechen könnten. Bei Eröffnung der Brusthöhle ergossen sich 350 ccm einer gelblichweissen, leicht getrübten Flüssigkeit. Die Musculatur des linken Pectoralis major et minor, sowie die Zwischenrippenmuskeln derselben Seite zeigen sich vollständig von derben, gelblich-weissen Knötchen durchsetzt. Die genannten Muskeln sind mit den darunter liegenden Rippen fest verwachsen, so dass jede Ablösung derselben unmöglich ist.

Nach Entfernung des Brustbeins sieht man die Geschwulstmassen die Zwischenrippenräume durchwuchern, und dann auf die Pleura costalis, sowie auf den Herzbeutel übergreifen. In seiner rechten Hälfte ist derselbe vollständig frei, während er links mit dem Brustbein fest verwachsen ist.

Herz ohne Besonderheiten.

Beide Pleurahöhlen sind mit einem gelblichen, viele Flocken enthaltenden Exsudat erfüllt, das in der linken eine etwas in's Röthliche spielende Farbe hat. Die Menge der Flüssigkeit ist so gross, dass der Unterlappen der linken Lunge vollständig comprimirt ist. Dieselbe ist im Oberlappen an der Stelle, wo auf der äusseren Brustwand sich die oben erwähnte Operationswunde befindet, stark mit der Pleura costalis verwachsen, es wird deshalb ein etwa kleinkinderhandgrosses Stück der Rippenwand im Zusammenhange mit den Lungen herausgenommen.

Das Lungengewebe erscheint an der erwähnten Stelle fast vollständig luftleer, es sinkt bei der Wasserprobe sofort unter. Etwa 5 cm lateralwärts von der erwähnten Stelle werden in der Pleura costalis ein grösseres und mehrere kleinere Knötchen, die zum Theil ganz dunkel gefärbt sind, sichtbar.

Der Unterlappen der linken Lunge ist vollständig comprimirt. Im Oberlappen finden sich auf dem Durchschnitt einige wenige, prominirende, zum Theil in Verkäsung begriffene Heerdchen, die oberen Partien sind vollständig atelektatisch. An der rechten Lunge erscheint der Unterlappen in Folge des starken Exsudates fast vollständig geschrumpft. Auf dem Durchschnitt sieht man im Ober- und Mittellappen die Schleimhaut der Bronchien stark geröthet, auf Druck entleert sich aus ihren Querschnitten eine gelblich-weisse, eiterähnliche Flüssigkeit. Auf der Schnittfläche erscheinen einige alte, verkäste Heerdchen. Die Bronchialdrüsen zeigen sich besonders am Hilus der linken Lunge und an deren Bronchien stark vergrössert, bis zu Haselnussgrösse, auf dem Durchschnitt zeigen sie sich dicht infiltrirt von derben, theilweise in Erweichung begriffenen, grauweissen Geschwulstmassen.

Der Oberlappen der linken Lunge ist mit seiner Spitze mit der umgebenden Pleura fest verwachsen, so dass er nicht ohne Zerreissung des Parenchyms von derselben zu trennen ist. Es erscheint dann die Pleura der linken oberen Thoraxapertur dicht infiltrirt mit Geschwulstmassen, welche nach vorn und oben hin in den Musculus subclavius eindringen und denselben vollständig durchsetzen. Lateralwärts gehen die schon mehrfach geschilderten Knötchen zur Achselhöhle hin, infiltriren hier die Musculatur und umklammern die nach dem Arme ziehenden Nerven und Gefässe, welche in der Achselhöhle selbst in dicke Packete stark geschwollener, von Tumormassen durchsetzter Lymphdrüsen eingebettet liegen, so dass die Gefässlumina auf dem Querschnitt beträchtlich zusammengedrückt erscheinen, fast spaltförmig geworden sind.

Nach Eröffnung der Bauchhöhle fällt sofort die stark vergrösserte Gallenblase auf, welche als etwa mannesfaustgrosse Geschwulst unter dem zungenförmig verdünnten Leberrande hervortretend, diesen um 7 cm überragt. Die Breite derselben beträgt nächst dem Rande 6 cm, an der Spitze 3,5 cm. Auf dem Durchschnitt zeigt sich der Fundus in eine $1\frac{1}{2}$ cm dicke, festweiche Geschwulstmasse mit blumenkohlartiger Oberfläche verwandelt, die den Blasengrund vollständig ausfüllt. In der Leber haselnussgrosse Metastasen. Die übrigen Organe sind ohne nennenswerthe Veränderungen.

Zur Untersuchung des Lymphgefässsystems liegt das der hiesigen pathogisch-anatomischen Sammlung einverleibte Präparat vor: die beiden Trunci lymphatici lumbales sind etwa 1 cm unterhalb der Cysterna chyli zur Dicke eines Gänsefederkieles ausgedehnt, ihr Lumen erscheint völlig thrombosirt. Die Cysterna chyli um mehr als das Doppelte ihrer normalen Ausdehnung erweitert in lockeres Gewebe eingehüllt, an die Aortenwand angeheftet. Von ihr aus wird der sehr stark erweiterte Ductus thoracicus zwischen Aorta und dem Oesophagus emporsteigend, deutlich hervortretend, als ein über bleistiftstarker Strang sichtbar. Sein Durchmesser schwankt zwischen 5 und 8 mm. Er zeigt einen sehr stark geschlängelten Verlauf, ist vielfach kolbig aufgetrieben, so dass er ein perlschnurartiges Aussehen erhält, seine Wand erscheint verdickt, das Lumen ist prall gefüllt mit bröckligen Geschwulstmassen, die seiner Wand fest anhaften. Er ist besonders im oberen Brusttheile begleitet von stark vergrösserten, krebsig infiltrirten Lymphdrüsen, welche stellenweise auch Kohlenpigment enthalten. So beschaffen wendet er sich, dem gewöhnlichen Verlaufe folgend, zu der Vena subclavia sin., hier vor seiner Mündung nochmals eine spindelförmige Anschwellung zeigend. Die Vene selbst ist zusammengedrängt durch stark vergrösserte, mit Geschwulstmassen durchsetzte Lymphdrüsen.

Mikroskopische Untersuchung: Zur mikroskopischen Untersuchung wurden die Trunci lymphatici lumbales in Zusammenhange mit der Cysterna, sowie Stücke vom Ductus thoracicus genommen.

Was zunächst die Geschwulst der Gallenblase anlangt, so stellte sie sich bei mikroskopischer Betrachtung als ein Cylinderzellkrebs der Gallenblasenschleimhaut mit sehr ausgedehntem, tiefgreifendem Wachsthum

heraus. Man sieht auf der Gallenblasenschleimhaut sehr mannichfaltig gewundene zottenartige Drüsenschläuche sich erheben, deren Epithelbelag aus mehrschichtigen Cylinderzellen besteht, mit grossen, deutlich färbbaren Kernen.

Die Wand der Gallenblase ist sehr stark verdickt, in ein sehr derbes narbenähnliches Gewebe übergehend, von regellos wuchernden Drüsenschläuchen der oben beschriebenen Art durchsetzt, so dass die ursprüngliche Struktur des Gewebes zum grössten Theile verloren gegangen und eine deutliche Abgrenzung gegen die nächste Umgebung nicht mehr möglich ist. Das Gewebe ist vielfach infiltrirt von kleinen runden Zellen besonders in der Nähe der Geschwulstzüge. Hier und da sieht man auch zapfenartige Drüsenschläuche, welche einschichtiges Cylinderepithel tragen.

Die Blutgefässe, Arterien und Venen, sind in der nächsten Umgebung des Tumors zum grössten Theile thrombosirt, die grösseren von ihnen, besonders die Arterien, zeigen freies Lumen, nirgends sieht man innerhalb der Gefässdurchschnitte Geschwulstmassen. In auffälligem Gegensatze hierzu stehen die Lymphgefässe.

Sowohl in den direct angrenzenden Partien, als auch in der näheren Umgebung des Tumors sieht man kreisrunde oder länglich ovale, auch unregelmässig verzerrte Durchschnitte von Lymphgefässen, welche meistens eine Verdickung ihrer Wände und kleinzellige Infiltration derselben aufweisen. Ihr Lumen erscheint gänzlich erfüllt mit einer zum grössten Theile aus Geschwulstzellen bestehenden Thrombusmasse. Auf der Innenwand liegen in mehrschichtigen Lagen die Cylinderzellen, nach der Mitte zu grössere Zellhaufen, welche meist noch die Anordnung zu Drüsenschläuchen bewahrt haben, dazwischen eine fast homogene, mit Eosin blassrosa sich färbende Masse, die Fribrinfäden und zwischen deren Maschen hier und da keine Rundzellen enthält. Neben solchen mit Krebszellhaufen erfüllten Lymphbahnen, sieht man auch solche, deren Lumen ebenfalls erweitert, jedoch frei von Geschwulstelementen erscheint.

Auf einigen Bildern sieht man auch die Geschwulst durch die Wand eines Lymphgefässes nach dessen Lumen durchbrechen.

In ähnlicher Weise finden sich die mesenterialen Lymphdrüsen von Krebszapfen alveolärer Struktur durchsetzt, meist mit mehrschichtigem Cylinderepithel versehen.

Die Lebermetastasen stimmen mit dem Primärtumor ebenfalls überein.

Beide Trunci lymphatici kurz vor der Cysterne erscheinen gleich weit, ziemlich ad maximum dilatirt, die Wand erheblich verdickt, besonders die der Media letzterer zugehörige Schicht. Das Gefässlumen ausgestopft mit einer compacten Thrombusmasse, welche zunächst der Intima aufsitzend einen mehrschichtigen Cylinderzellbelag zeigt. Von hier erheben sich an einzelnen Stellen nach der Mitte zu radienförmig einstrahlende, aus Fibrinfäden bestehende Auflagerungen, die ihrerseits wieder mit baumartig verästelten Cylinderzellschläuchen besetzt sind, welche zottenartig in das Lumen vorspringen. Auf diese Weise wird das Gefässlumen

in einzelne unregelmässige Fächer getheilt, der übrige Raum desselben ist erfüllt von Fibringerinnseln, die wiederum meist von Krebszapfen durchsetzt sind, welche den beschriebenen Drüsentypus innehalten.

Die centralen Partien der Gefässquerschnitte sind von einer nicht mehr deutlich zu differenzirenden, detritusähnlichen Thrombusmasse eingenommen. Die Rückwand beider völlig gleich aussehenden Lymphstämme bildet die Vorderwand der Bauchaorta, mit welcher beide durch loses, ziemlich weitmaschiges Bindegewebe verbunden sind. In letzterem finden sich häufig Lymphgefässe, welche stark ausgedehnt erscheinen, deren Wand und Lumen jedoch keine Veränderungen darbieten.

Ebenso sind die hier getroffenen kleineren Arterien und Venen frei von Geschwulstelementen. Die Cysterna chyli selbst zeigt auf zahlreichen Querschnitten starke Ausweitung ihres Lumens, welches in der gleichen Weise mit Krebsmassen thrombosirt ist, wie die beiden Trunci lymphatici, nur dass die aus Fibrinfäden gebildeten Septa hier bedeutend breiter als in jenen entwickelt, und von drüsenähnlichen Krebszapfen durchwachsen sind. Dicht neben der Cysterne läuft ein zweites, 1½ mm im Durchmesser haltendes Lymphgefäss, ebenfalls von Krebsthromben erfüllt, wie diese.

Auch hier erscheinen zwischen der Cysterne und der Aortenwand stark ausgedehnte Lymphgefässe. Der Ductus thoracicus schliesslich erscheint bis zu einem grössten Durchmesser von 5 mm erweitert, sein Lumen völlig verlegt, wie die Cysterne und die Trunci lumbales, doch sind hier nur noch an der Peripherie des Bildes, die der Innenwand anhaftenden Zellen färbbar und deutlich zu erkennen, während im Centrum die Zellmassen verkäst, detritusähnlich erscheinen, so dass kaum die Umrisse der einzelnen Zellen zu unterscheiden sind.

Auch hier finden sich Fibrinzüge radiär nach der Mitte zu verlaufend, besetzt und durchwachsen von Cylinderzellgruppen.

Deutlich verschieden von diesen Geschwulstheerden sind die Metastasen in den Intercostalmuskeln der Pleura, der Lungenoberfläche und dem linken Musculus subclavius. Dieselben bestehen durchweg aus Gruppen zahlreicher grosser Rundzellen, mit meist mehreren Kernen, die sich mit den gebräuchlichen Reagentien gut färben lassen, und sonach von dem Recidive des bereits zum zweiten Male exstirpirten Carcinoms der linken Brustdrüse herrühren dürften.

Epikrise: Sonach sind hier bei demselben Individuum zwei verschiedenartige und verschieden localisirte Carcinome aufgetreten: Ein Krebs der linken Brustdrüse, welcher nach Amputation derselben recidivirte, und continuirlich fortschreitend die Intercostalmuskeln, Rippenpleura und die hier angrenzende Lunge ergriff. In der üblichen Weise wurden die Achseldrüsen infiltrirt, von hier aus die Lymphdrüsen der Schlüsselbeingrube und der linke Musculus subclavius, so dass die hier laufenden Gefässe von den Geschwulstmassen stark zusammengedrückt wurden.

Von dem zweiten in der Gallenblase localisirten Carcinome aus erfolgte auf lymphatischem Wege eine krebsige Thrombose des Ductus

thoracicus, derselbe muss relativ frühzeitig an seiner Mündung verstopft worden und für die im Lymphstrome suspendirten Krebszellen daselbst unpassirbar geworden sein, da in den Lungen keine Tumormetastasen gefunden wurden, welche von dem Cylinderkrebs der Gallenblase hergeleitet sein konnten. Für einen derartigen frühzeitigen Verschluss spricht auch die hochgradige Erweiterung des Ganges — als durch langdauernde Stauung bedingt — und die Degeneration der im Brusttheil des Ductus thoracicus haftenden Krebszellen, welche einen längeren Aufenthalt daselbst voraussetzt. Wie oben erwähnt, waren nur die an der Gefässwand selbst unmittelbar aufsitzenden Tumorzellen von der Degeneration verschont und als solche erkennbar geblieben. Den Verschluss des Ductus thoracicus an seiner Mündung dürfte die bereits erwähnte Compression der Vena subclavia und axillaris sin. seitens der Metastasen des Mammacarcinoms, wenn nicht direct hervorgerufen, so doch sehr begünstigt haben.

Als Folge dieser Verlegung des Hauptlymphstammes sahen wir Erweiterung der Trunci lymphatici lumbales und der mesenterialen, mit Chylus prall gefüllten Lymphwege eintreten.

Eine weitere Erscheinung dieser Circulationshinderung zeigte sich als Erguss in der Bauchhöhle.

V. G. J., 63jähriger, Mann, secirt am 3. März 1890.

Sectionsbefund: Mittelgrosse, männliche Leiche, sehr starker Schwund des Fettpolsters und der Musculatur, Bauchdecken faltig, Hautfarbe sehr blass, ziemlich starkes Oedem an den unteren Extremitäten.

Bei Eröffnung der Bauchhöhle zeigen sich die Bauchdecken mit mehreren grossen, knolligen Tumoren verwachsen. Nach Lösung der Verwachsungen erscheint der Magen dilatirt, unter der Leberserosa schimmern mehrere kuglige, grauweisse Geschwulstknoten durch. Dünndarmschlingen mässig aufgebläht, das grosse Netz verdickt, durchsetzt von derben Geschwulstknoten, welche mit der Bauchwand verklebt waren.

Herz und Lungen zeigen keine bemerkenswerthen Veränderungen, desgleichen die Halsorgane und die Milz.

Auf der kleinen Curvatur des Magens befindet sich in der Mitte eine tief in die hier angewachsene Leber hineinreichende apfelgrosse Höhle, deren Wandungen von jauchig zerfallenen, gelbgrünen Geschwulstmassen gebildet werden. An der Magenschleimhaut ist die Höhle durch einen scharfen, wallartigen Wulst abgegrenzt. Die übrige Magenschleimhaut ist ohne besondere Veränderungen. In der Leber und dem kleinen Netz sitzen zahlreiche Geschwulstknoten; ein grosser, derber, grauweisser in der linken Niere.

Die Magengeschwulst setzt sich nach hinten nach der Wirbelsäule zu continuirlich fort, und geht hier in einen faustgrossen Tumor über, der hart an der Wirbelsäule sich haltend in grosse Drüsenpackete nach unten hin übergeht. Von hier aus laufen auf und neben der Wirbelsäule grosse rundliche Geschwulstmassen, welche aus krebsig infiltrirten, sehr

derben Lymphdrüsen bestehen und bis an das Os sacrum hinabreichen. Durch dieselben wird die Arteria hypogastrica, welche über sie hinwegzieht, nach vorn gedrängt. Auch nach beiden Seiten hin ziehen von dem Magentumor aus krebsige Lymphdrüsenpackete, eines derselben comprimirt den Ductus choledochus.

Der Ductus thoracicus und seine Anfangsäste sind in der Bauchhöhle wegen der bereits geschilderten Tumormassen nicht aufzufinden, dagegen ist in der Brusthöhle derselbe als mehrfach gewundener, stark verdickter Strang sichtbar. Umgeben von lockerem Gewebe und zwischen stark vergrösserten, krebsig infiltrirten Lymphdrüsen eingebettet, lässt sich der Brustgang bis zur linken Vena subclavia verfolgen. Er ist von verschiedener Dicke, stellenweise kolbig angeschwollen, dann wieder auf kurze Strecken enger werdend. Nur im unteren Brusttheile lässt sich eine Sonde einführen, im oberen ist er fest verschlossen. Beim Aufschneiden zeigt sich seine Wandung ungleichmässig verdickt, an den thrombosirten Stellen und in seiner oberen Hälfte erscheint das Lumen gänzlich verschwunden und ersetzt durch eine grauweisse bis gelb-röthliche, bröcklige Tumormasse. Auf Querschnitten durch den Strang sieht man neben dem verstopften Lumen des Hauptstammes mehrere fast parallel zu demselben ziehende Lymphgefässe, deren Höhlung (von 1—2 mm Durchmesser) gleichfalls wie dieser ausgefüllt ist.

Die Schlüsselbeinvene der linken Seite zeigt an der Einmündungsstelle des Ductus thoracicus keine Veränderungen und ist auch in ihrem weiteren Verlaufe normal.

Mikroskopische Untersuchung: Der als primäre Geschwulst anzusehende Magentumor erweist sich als sehr derber Scirrhus, seine Metastasen in Leber, Niere und im Mesenterium zeigen gleichen Bau wie derselbe.

Zur näheren Untersuchung des Ductus thoracicus werden Querschnitte desselben in verschiedenen Abschnitten angelegt und die betreffenden Stücke nach den üblichen Einbettungs- und Färbemethoden behandelt. In den unteren Partien erscheint das Lumen stark erweitert, seine Wände verdickt, auf manchen Schnitten zeigen letztere die wellige Intima noch gut erhalten. Die Wand selbst erscheint auf Querschnitten fast durchweg, namentlich in den den Media zugehörigen Theilen, durchsetzt von zahlreichen, in kleinen Haufen zusammenliegenden, runden Zellen epithelialen Charakters, von gleichem Aussehen wie die Zellen des Magentumors; in längeren Zügen zusammenhängend schieben sie sich zwischen die Muskelbündel hinein, dieselben auf weite Strecken hin auseinander drängend, dieses Bild ist auf der gesammten Peripherie des Ganges im Wesentlichen dasselbe. Die Adventitia ist in weit höherem Grade als die angrenzende Media von den Tumorzellen infiltrirt, indem letztere hier zu zahlreichen dichten Haufen zusammengedrängt liegen, von welchen aus sich ganze Züge von Krebszellen bis in die Media hinein verfolgen lassen.

Der ganze Querschnitt des Ganges erscheint eingebettet in eine fast ausschliesslich aus Tumorzellen bestehende Geschwulstmasse, die continuir-

lich auf die Adventitia übergreift, so dass eine Abgrenzung derselben gegen diese unmöglich ist. Die in der Höhe des Brustganges befindlichen Lymphgefässe zeigen auf den Durchschnitten Erweiterung ihres Lumens, welches häufig Krebszellen, lose in seinem Innern liegend, oder der Innenwand fest aufsitzend, enthält.

Auf Schnittpräparaten, auf den mehr nach der Mündung des Ductus thoracicus zu gelegenen Stücken ist das Bild ein wesentlich anderes: Zunächst erscheint die engere Umgebung des Ganges ziemlich frei von Krebszellenanhäufungen, jedenfalls werden grössere Geschwulstheerde, wie sie oben beschrieben sind, hier vermisst. Dagegen erweist sich das Lumen des Ductus thoracicus selbst erfüllt mit einer nur aus Krebszellen bestehenden Thrombusmasse, welche nur wenig Fibrin enthält, dieselbe sitzt der Innenwand allseitig fest auf, von derselben nicht mehr zu trennen, so dass von der Intima nichts mehr zu finden ist. Ein directes Hineinwachsen von Geschwulstzellen aus dem krebsig infiltrirten Thrombus in die Wand des Ductus thoracicus ist jedoch nicht zu constatiren, letztere erscheint vielmehr, sowohl die Media wie die Adventitia, frei von Tumorzellen, und bis auf eine schon erwähnte Hyperplasie und kleinzellige Infiltration ohne wesentliche Veränderungen.

Besonders in den der Mündung des Brustganges naheliegenden Abschnitten erscheint der Verschluss seines Lumens durch den erwähnten Geschwulstthrombus nahezu als ein vollständiger. In der nächsten Nachbarschaft des Ganges sieht man auf mehreren Präparaten ein bis fast zum Durchmesser des normalen Ductus thoracicus erweitertes Lymphgefäss, dessen Lumen überall vollständig frei ist.

Epikrise: Wie im Vorhergehenden geschildert ist, findet sich hier eine doppelte Affection des Brustganges seitens der Krebsmetastasen, einmal, und zwar in seinem unteren Abschnitte, ist sein Lumen frei, die Wand verdickt, er selbst eingebettet in Krebsmassen, welche schliesslich, auf die Wand übergreifend, diese infiltrirt haben, ohne dass nun ein Durchbruch der Tumorzellen in das Lumen, wie anderweitig in ähnlichen Fällen beobachtet wurde, nachzuweisen möglich war.

Eine andere, von dieser ersteren völlig verschiedene Erkrankungsform bildet die Thrombosirung des Ductus thoracicus in seinem oberen Abschnitte durch einen aus Krebsmassen bestehenden Thrombus, während seine Wand selbst, sowie deren nächste Umgebung von Krebszellen gänzlich frei erscheint.

Es müssen hier also die vom Magentumor aus in den Hauptlymphstrom eingetretenen Krebspartikelchen die Mündung des Ganges verstopft und im Anschluss daran die krebsige Thrombose seines oberen Theiles bewirkt haben, worauf der untere, noch völlig durchgängige Theil varicös erweitert wurde. Von den umliegenden Drüsentumoren aus ging dann die in letzteren localisirte Geschwulst continuirlich auf die Wand des Ganges über, ohne diese gänzlich zu durchbrechen, vielmehr hat sich die Infiltration mit Krebszellen mehr zwischen den umgebenden Muskellagen in concentrischer

Anordnung fortgepflanzt, statt in radiärer Richtung in das Lumen vorzudringen.

Von Interesse ist es, die weitere Verbreitung der Geschwulstmassen im Körper eingehender zu betrachten. Hierbei sehen wir, dass die im Sectionsbericht ausführlicher beschriebenen Metastasen des primären Magenkrebses, im Gegensatze zu den meisten der übrigen hier behandelten Fälle, in der Brusthöhle auf die grossen Lymphbahnen und die mit jenen in unmittelbarem Zusammenhange stehenden Lymphdrüsen beschränkt bleiben, während im Bereiche der Bauchhöhle die Verbreitung der Geschwulst eine aussergewöhnliche Ausdehnung erreicht hat. Schon bei der Eröffnung des Abdomens bemerkte man, der Anordnung der Lymphbahnen entsprechend, längs der grossen Blutgefässstämme eine Reihe stark vergrösserter, krebsig infiltrirter, theilweise schon erweichter Lymphdrüsen, welche als knollige Tumoren der Wirbelsäule aufsassen und sich bis an deren Ende, zum Os sacrum hinab fortsetzten. Eine zweite Reihe von Drüsentumoren fand sich im grossen und kleinen Netze, welche beide von Geschwulstknoten durchsetzt waren. Schliesslich enthielt die linke Niere in ihrem Parenchym noch einen grossen Krebsknoten. Die mikroskopische Prüfung ergab, dass diese genannten Geschwulstknoten sämmtlich in Bezug auf Gestalt und Anordnung ihrer Zellen mit dem als Primärtumor angesprochenen krebsigen Magenulcus übereinstimmten, also nur als Metastasen des letzteren anzusehen sind. Es wird daher nicht uninteressant sein, auf die Wege näher einzugehen, welche von den Geschwulstzellen benutzt werden, um vom Magentumor aus nach so ungewöhnlichen Orten wie die linke Niere und die Lymphdrüsen im kleinen Becken bis an das Ende der Wirbelsäule hinab zu gelangen.

Ein Durchbruch seitens der Geschwulstzellen vom Primärtumor aus nach den benachbarten Venen und eine damit verbundene Ueberschwemmung des Blutkreislaufes durch Krebszellen, wie sie anderweitig in analogen Fällen beobachtet wurde, ist hier auszuschliessen, da im venösen Blute kreisende Geschwulstkeime beim Passiren der Lungen hier hätten Metastasen verursachen müssen, welche aber vermisst werden. Eben so wenig ist die Entstehung der Metastasen auf dem Wege des arteriellen Blutstromes zu erklären, da nirgends im Bereiche der Arterienverzweigungen aus Krebsmassen bestehende Emboli gefunden wurden. Es bleibt sonach nothgedrungen nur die Lymphbahn als Transportweg für die Geschwulstzellen übrig, zumal auch eine Infection des Blutstromes von dem im Ductus thoracicus befindlichen Krebsthrombus her aus den gleichen Gründen abzuweisen ist, die eben aufgezählt wurden. Die Ursachen, aus welchen eine Ueberschwemmung des kleinen Kreislaufes mit Krebszellen aus dem Ductus thoracicus unterblieb, sollen erst weiter unten nach Schilderung ähnlicher Beobachtungen angeführt werden, es möge hier nur angedeutet sein, dass entweder Enge des Endstückes oder dessen Klappenapparates, oder Entzündung der Intima zur Thrombenbildung daselbst geführt haben mag, ehe die Geschwulstzellen den Gang passirt haben konnten, so dass diese

Thrombosirung der Mündung in solchen Fällen eine Art von Schutzvorrichtung gegen die Allgemeininfection mit Krebsmaterial darstellen dürfte.

Nach dieser Verlegung des Lymphabflusses trat in Folge der Stauung durch nachfolgende Lymphe die Erweiterung des nicht thrombosirten Theiles des Ductus thoracicus in dessen unteren Abschnitten ein, zugleich bildete sich eine compensatorische Erweiterung der in der nächsten Umgebung desselben verlaufenden Lymphgefässe aus, welche in den mikroskopischen Präparaten beobachtet wurde.

Die Behinderung des Chylusabflusses musste zu einem Stillstande in dem Lymphstrome nach dem Ductus thoracicus zu führen, und zur Erweiterung anderer tiefer gelegener Lymphgefässbezirke in der Bauchhöhle, woraus schliesslich eine weitläufige Strömung resultirte. Auf diesen Bahnen nun sind in entgegengesetzter Richtung Krebspartikel nach der linken Niere und den Lymphdrüsen im Becken gelangt, woselbst sie zu ausgedehnter Metastasenbildung führten. Es sind somit diese letzteren als retrograde Krebsmetastasen aufzufassen, wie solche bereits Waldeyer, Arnold, von Recklinghausen und Veith beschrieben haben. Auf eine eingehendere Prüfung dieser Verhältnisse soll erst am Schlusse dieser Darstellung Rücksicht genommen werden, nachdem noch eine Reihe ähnlicher Beobachtungen besprochen worden ist.

VI. G. L., 47jähriger Mann, secirt am 20. Juli 1890.

Sectionsbefund: Nach Wegnahme des Brustbeins sieht man auf der inneren Brustwand an mehreren Stellen unter der Rippenpleura flache Tumoren durchscheinen, welche den betreffenden Rippen fest anhaften, und wie ein Durchschnitt lehrt, zum Theil im Periost, zum Theil im Rippenknochen selbst ihren Sitz haben. Die Supraclaviculardrüsen, sowie die bereits sichtbaren mesenterialen Lymphdrüsen sind sehr stark geschwollen und knollenartig verdickt, auf dem Durchschnitt von grauweissen Geschwulstmassen durchsetzt.

Der Herzbeutel liegt in der Ausdehnung eines Handtellers frei, enthält nur wenige Cubikcentimeter einer klaren, gelblich gefärbten, serösen Flüssigkeit.

Herz selbst ist grösser als die Faust der Leiche, schlaff, Musculatur dunkelbraun. Im rechten Vorhofe befinden sich zwei Geschwulstmetastasen, von denen die eine, an der vorderen Wand liegend, in der Nähe der Vorhofscheidewand fast ganz von flachen Trabekeln bedeckt ist, während die andere, an der hinteren Wand sitzend, nur von einigen netzartig über sie gespannten Trabekeln bedeckt und in die Höhlung des Vorhofes leicht vorragend sichtbar ist, von Kirschkerngrösse. Beide Lungen ohne Adhäsionen, an ihrer Oberfläche blau gefärbt, zeigen auf dem Durchschnitt im unteren Abschnitte dunkelrothe, im oberen mehr graue Farbe. In der Spitze finden sich beiderseits verdichtete Partien. Der Ductus thoracicus läuft längs der Wirbelsäule stark geschlängelt empor, erscheint bedeutend verdickt, an vielen Stellen kuglig aufgetrieben, besetzt von sehr

zahlreichen Geschwulstknötchen, welche bis kleinkirschkerngross an ihm perlschnurartig aufgereiht erscheinen; dieselben verengern das Lumen des Brustganges an manchen Partien, indem sie seine Wand als kleine rundliche Erhebungen nach dem Inneren zu vordrängen. In seinem mittleren Theile lässt er sich gut aufschneiden, wenn er auch sehr eng erscheint. Nach der Cysterna zu erscheint er von schwieligen Geschwulstmassen so eingeengt, dass er nicht mehr aufzuschneiden ist, dieselben Geschwulstmassen umgeben hier die Aorta, deren Lumen auf diese Weise bedeutend zusammengedrückt wird. Am oberen Drittel erscheint der Brustgang von den Geschwulstmassen so umgriffen, dass es nicht gelingt, ihn sicher zu verfolgen. Ungefähr 2,5 cm vor seiner Einmündung in die Vena subclavia sin. entfernt ist er wieder durchgängig, ziemlich weit, am unteren Ende dieses Stückes sitzt auf der Innenwand ein kleiner, unebener Tumor mit etwas abgebröckelter Oberfläche, welcher in das Lumen deutlich hineinragt.

Der Magen ist stark verkleinert, unmittelbar unter der Cardia sitzt eine kraterförmige Einsenkung mit dunklem, festen Grunde. Von hier gehen Geschwulstmassen aus, welche das Pankreas umgeben und beiderseits bis an die Nebennieren reichen, in denen mehrere bis kirschkerngrosse Metastasen sitzen.

In der Leber finden sich ebenfalls zahlreiche Geschwulstknoten.

Mikroskopische Untersuchung: Die mikroskopische Untersuchung der Geschwulstmassen im Ductus thoracicus, sowie der Knoten unter der Pleura costalis und der Drüsentumoren in der linken Schlüsselbeingrube ergiebt die gleiche Zusammensetzung, und dasselbe Aussehen der Zellen, wie in dem Magentumor, weshalb letzterer als der primäre Heerd erscheint, von dem aus die erwähnte Metastasenbildung erfolgt ist.

Epikrise: Der Weg der Geschwulstverbreitung ist auch hier wiederum in den Lymphbahnen zu suchen. Der Ductus thoracicus ist anscheinend durch Geschwulstpartikel thrombosirt, so dass es zur erwähnten Dilatation des Gefässes kam. Ein Ueberschwemmung der venösen Blutbahn mit Krebszellen vom Ductus thoracicus aus ist unterblieben, denn im Lungenparenchym sind Geschwulstheerde nirgends nachzuweisen gewesen. Dagegen ist von den in sein oberes Ende eintretenden Lymphgefässen der linken Halsseite aus nach rückwärts hin eine Infection der Drüsen in der linken Schlüsselbeingrube erfolgt. Die zahlreichen unter der Pleura costalis befindlichen kleinen Metastasen, welche zum Theil die Rippen selbst ergriffen haben, können ebenfalls nur vom Ductus thoracicus aus durch die längs den Rippen laufenden Lymphgefässe gelangt sein, da sonst nirgends Geschwulstknoten sich finden, welche auf dem Wege des Blutstromes ihre Verbreitung gefunden haben könnten.

Ein seltener Befund sind die unter den oberflächlichen Lagen des Myocards gefundenen Krebsknoten im rechten Herzen, für welche auch nur ein retrograder Transport vom Hauptlymphstamme her verantwortlich zu machen ist.

Wie fast durchgängig in den citirten Fällen ist nach Verlegung des Lumens an der Mündung des Ductus thoracicus eine hochgradige Ektasie desselben mit knotiger Ausbuchtung seiner Wände entstanden. Die in den verstopften Gang eingeschleppten Geschwulstpartikel haben theilweise zu weiterem Fortschritt der Thrombose geführt, theilweise hat der nunmehr veränderte Lymphstrom sie in anderer Richtung fortgeführt und zwar hier wiederum in einer der normalen Strömung entgegengesetzten. So sind im Marke beider Nebennieren symmetrische Geschwulstknoten entstanden und die Drüsen des Mesenteriums infiltrirt worden.

Die zu beiden Seiten der Brustaorta angeordneten Lymphdrüsen sind durchweg zum Theil sehr stark vergrössert und von Krebsmassen durchsetzt, zum Theil bereits käsig erweicht, es müssen also diese eine grosse Menge des Geschwulstmaterials in sich aufgenommen haben, ehe dasselbe peripheriewärts längs der Rippen weiter befördert wurde.

VII. A. S., 48jährige Frau, secirt am 4. November 1891.

Sectionsbefund: Sehr grosse, stark abgemagerte weibliche Leiche, allgemeiner Schwund des Fettpolsters, Atrophie der Musculatur, besonders an Armen und Beinen. Hautfarbe durchweg blass mit einem leichten Stich in's Gelbliche. Am Unterleib befindet sich in der Mittellinie verlaufend eine alte Narbe, die vom Nabel bis fast zur Symphyse reicht. In der Mitte dieser Narbe sieht man eine Oeffnung von etwa Gänsekielweite, in welcher eine Sonde etwa 6 cm weit in die Tiefe gleitet. In der Magengegend sieht man durch die sehr dünnen Bauchdecken eine derbe Geschwulst durch, über der jedoch die Bauchwand verschieblich ist.

Zur besseren Orientirung wird die Bauchhöhle durch einen Kreuzschnitt eröffnet, alsdann sieht man den oben beschriebenen Fistelgang bis in's kleine Becken zum Körper des Uterus ziehen, der seinerseits hier mit zahlreichen Geschwulstknoten besetzt erscheint. Zwischen der grossen Curvatur des Magens und dem stark aufgeblähten Colon transversum findet sich ein über faustgrosser, knolliger Tumor, welcher sich von den genannten Organen ablösen lässt, und das mit Geschwulstknoten durchsetzte Netz darstellt.

Milz und Nieren ohne bemerkenswerthen Befund und ebenso wie die Lungen frei von Metastasen.

Leber leicht verkleinert, auf der Oberfläche, sowie auf dem Durchschnitt finden sich zahlreiche knollige Geschwulstknoten von grauweisser Farbe, die auf der Schnittfläche zum Theil markig erweicht sind.

Der Uterus ist klein, stark retroflectirt, mit der Umgebung unbeweglich verwachsen, auf seiner Oberfläche einzelne erbsengrosse, grauweisse Geschwulstknoten. Die Portio fehlt, an ihrer Stelle sitzt eine geschwürig zerfallene grauweisse Geschwulstmasse; die Schleimhaut des Corpus uteri ist gewulstet und geröthet; die Uteruswandung ist stark hypertrophisch, sieht auf dem Durchschnitt fast weiss aus. Beide Tuben und die Ovarien sind in eine starre, kolbige Geschwulstmasse eingebettet, im linken

Ovarium einzelne grössere Cysten, welche mit einer klaren Flüssigkeit gefüllt sind.

Harnblase enthält getrübten, gelblichen Urin, ihre Schleimhaut ist geschwollen und von intensiv rother Färbung.

Vom Uterus aus ziehen unter dem Peritonäum am Kreuzbein emporsteigend zahlreiche knollige Geschwulstknoten, welche zu beiden Seiten der grossen Gefässe laufend sich auf die Aorta fortsetzen. Alsdann gehen sie in die retroperitonäalen Lymphdrüsen an der Lendenwirbelsäule über, woselbst sich über kartoffelgrosse, zum Theil breiig erweichte Tumormassen finden, die bis fast an die Leber reichen. Die beiden Trunci lymphatici lumbales, sowie die Cysterna chyli sind in die erwähnten Geschwulstmassen eingebettet, so dass ein Isoliren derselben nicht ausführbar wird. Dagegen ist der Ductus thoracicus als ein bleistiftstarker, derb anzufühlender Strang neben der Aorta deutlich sichtbar. Er wird im unteren Theile aufgeschnitten und erscheint in seinen Wandungen stark verdickt, prall gefüllt mit breiigen, grauweissen bis grauröthlichen Geschwulstmassen. An mehreren Stellen zeigt der Brustgang knotige Anschwellungen, welche namentlich im oberen Brusttheil häufiger sind. Hier ist das Lumen völlig durch Geschwulstmassen verlegt, so dass eine Sonde nicht einzuführen ist. Er lässt sich so bis zur linken Vena subclavia verfolgen, in welche er in gewöhnlicher Weise einmündet, sein Caliber ist hier aber etwas geringer, das Lumen durch die mehrfach erwähnten Tumormassen wie durch eine Injectionsmasse fest verschlossen. Die Lymphdrüsen, welche den Ductus thoracicus begleiten sind durchweg vergrössert, derb, zeigen auf dem Durchschnitt das Drüsengewebe zum Theil mit grauweisslicher Geschwulstmasse durchsetzt, welche bei den meisten käsig erweicht ist. In der Vena subclavia sin., sowie in deren Seitenästen befinden sich frische Blutgerinnsel, die Gefässwand ist überall intact.

Die Section der Kopfhöhle ergab nichts für den Fall Bemerkenswerthes.

Mikroskopische Untersuchung: Der Primärtumor im Uterus ist ein typisches Plattenepithelcarcinom mit sehr regelmässig gebauten, runden Zellen, die ohne bemerkenswerthe Unterschiede, völlig mit den in der Leber gefundenen Geschwulstmetastasen übereinstimmen, dasselbe Verhalten zeigen auch die Lymphdrüseninfiltrate der stark vergrösserten retroperitonäalen und mesenterialen Drüsen, so dass es überflüssig wäre, auf den mikroskopischen Bau derselben noch weiter einzugehen.

Ausführlichere Untersuchung verdient dagegen der Ductus thoracicus, es werden Abschnitte aus dem unteren ektatischen, mit losen Geschwulstmassen erfüllten, sowie aus dem mittleren und oberen, völlig thrombosirten Theile dazu verwendet.

Auf den Schnitten durch den unteren Theil des Ductus thoracicus sieht man zunächst sein Lumen erweitert bis fast auf das doppelte seines gewöhnlichen Durchmessers, die Wände gleichmässig stark verdickt,

hypertrophirt, kleinzellig infiltrirt. Tumorelemente werden weder in dem Lumen, noch in der Wand oder deren nächster Umgebung aufgefunden, dagegen sieht man hier mehrere, ziemlich stark dilatirte, kleinere Lymphgefässe, deren Lumen und Wand normale Verhältnisse zeigen.

Erst in den dem mittleren Theile des Ductus thoracicus entnommenen Schnitten finden sich Tumormetastasen, und zwar sowohl frei im Lumen, als auch in der Wand selbst. Letztere enthält einen aus epithelialen Rundzellen bestehenden Heerd, der die Media bis zur Hälfte durchsetzt und annähernd halbkuglig in das freie Lumen des Ganges vorgewölbt wird. Auf weiteren Präparaten sehen wir an derselben Stelle einen gleichen Haufen von Geschwulstzellen, jedoch bedeutend grösser, das Lumen bis zur Hälfte einnehmend, und von einer Thrombusmasse rings umgeben, welch' letztere ebenfalls von Krebszellnestern durchsetzt ist.

Schliesslich im obersten Abschnitte, in dem Endstücke des Ductus thoracicus hat sich dieser Krebsthrombus über das ganze Lumen ausgedehnt und dasselbe wie eine Injectionsmasse völlig ausgefüllt, indem sowohl der in der Wand sitzende Heerd nach dem Inneren zu bedeutend vergrössert erscheint, als auch die den übrigen Raum einnehmende Thrombusmasse in dichtester Weise von Krebszellen durchsetzt wird. Am Ende des Ganges ist die Infiltration der Wand geringer geworden, das Lumen dagegen ausschliesslich von Krebszellen verstopft, welche überall noch deutlich färbbar und von der gleichen Beschaffenheit, wie die Zellen des Uterustumors sind.

Epikrise: Die Krankengeschichte ergab, dass die in der Mittellinie des Bauches befindliche Narbe von einer Laparotomie herrührte, die zur Entfernung des Tumors versucht wurde, aber wegen der vorhandenen Drüsenmetastasen und der Geschwulstknoten in der Leber unterlassen wurde. Die Wunde war nicht vollständig geheilt, so dass die Fistelöffnung zurückblieb.

Die vollständige Verstopfung des Endstückes des Ductus thoracicus mit Krebsthromben erklärt die geringe Metastasenbildung in dem Brustraume, welche auf Lymphdrüsen und den Hauptlymphstamm beschränkt blieb, so dass wir hierin eine Erklärung für das Freisein der Lungen und überhaupt der Brustorgane von Geschwulstheerden finden können.

Um so grössere Ausbreitung fand die Geschwulstmasse in der Bauchhöhle. Die Lymphdrüsen vom kleinen Becken bis zur Leberpforte hinauf waren in grosse, auf der Wirbelsäule liegende Tumoren verwandelt, desgleichen hatte die Krebsinfiltration des grossen Netzes zur Bildung einer über faustgrossen Geschwulst geführt, die schon intra vitam durch die Bauchdecken hindurch bemerkbar war, letztere ist jedenfalls von den auf der Uterusoberfläche befindlichen kleinen Krebsknoten ausgegangen, während die erstgenannten Drüsentumoren, vom Lymphstrome aus die Geschwulstzellen zugeschwemmt erhielten und den Weg anzeigen, auf welchem diese vom Uterus bis in das Endstück des Ductus thoracicus emporgestiegen waren.

Eine zweite Gruppe von ebenfalls erkrankten Lymphgefässen und Drüsen bilden die im Mesenterium erwähnten Geschwulstknoten und Stränge. Da im Darm, sowie auf dessen Serosa Geschwulstheerde nicht gefunden wurden, muss eine Infection dieser Gebiete vom Lymphstrome aus und zwar in centrifugaler Richtung von dem Ductus thoracicus her erfolgt sein. Es war oben berichtet worden, dass dessen unterer Theil stark ausgeweitet und mit losen Geschwulstbröckeln erfüllt war, so dass die Annahme sehr wahrscheinlich ist, dass durch rückläufige Lymphströmung von hier aus Geschwulstpartikel in die tiefer gelegenen Lymphbahnen nach dem Mesenterium hin geschleudert wurden und dort zur Bildung dieser Metastasen Veranlassung gaben, für deren Entstehung sonst kaum eine Erklärung zu finden wäre.

VIII. A. H., 48 Jahre, Frau, secirt am 17. December 1894.

Sectionsbefund: Die Organe des kleinen Beckens werden im Zusammenhange mit den grossen Gefässen des Abdomens und den retroperinäalen Lymphdrüsen herausgenommen: die Scheide ist von dunkel-bläulicher Färbung, im oberen Scheidengewölbe sieht man an Stelle der Portio uteri eine trichterförmige Höhle mit fetzigen Wänden, die aus grauweissen bröckligen Geschwulstmassen bestehen, und zum grössten Theil dem Cervixkanal angehören. Nach vorn hin führt ein etwa 10pfennigstückgrosses Loch in die Harnblase, welche dort mit denselben Geschwulstmassen durchsetzt ist, nach hinten greift die Geschwulstmasse auch auf das Bindegewebe zwischen Scheide und Mastdarm, bis in dessen Musculatur hinein, über, ohne jedoch die Schleimhaut zu erreichen. In der Tiefe des Geschwulstkraters wird der Fundus des Uterus sichtbar, von dessen Schleimhautauskleidung nur ein geringer Rest übrig ist, dagegen erscheint die Musculatur hier auf mehreren Durchschnitten strichförmig von zahlreichen grauweissen Geschwulstheerden durchsetzt. Auf der Oberfläche des Fundus sitzt unter der Serosa ein kirschkerngrosser derber Knoten (Myom). Tuben und Ovarien sind unter einander verklebt, und mit der Umgebung durch zahlreiche bindegewebige Stränge verwachsen, so dass der hintere Douglas'sche Raum völlig obliterirt ist. Zu beiden Seiten der Aa. iliacae zieht eine Kette vom Ligamentum latum her nach der Wirbelsäule zu aufsteigender haselnussgrosser Lymphdrüsen, welche auf Durchschnitten von zum Theil käsig erweichten, grauweissen Geschwulstknoten durchsetzt sind. An der Theilungsstelle der Aorta abdominalis vereinigen sie sich zu einem Packet von Faustgrösse; von hier an sind Aorta und Vena cava inferior von dichten Lymphdrüsenknollen bis zu Kartoffelgrösse umwachsen, so dass eine genauere Präparation der Blut- und Lymphbahnen hier nicht möglich ist. Auf Querschnitten durch diese der Wirbelsäule fest aufsitzenden Geschwulstmassen sieht man die grossen Gefässe von beiden Seiten her zusammengedrängt. Von dem 4. Lendenwirbelkörper ab werden die Gefässe wieder frei. Hier sitzt ein über kastaniengrosser, weicher Geschwulstknoten, der beim Aufschneiden sich als die stark ausgedehnte, mit

breiigen, grauweissen Massen angefüllte Cysterna chyli erweist, ihr grösster Breitendurchmesser beträgt 2,8 cm, der Längendurchmesser 2,2 cm, ihre Wandung ist stellenweise bis zu 2 mm Stärke verdickt, ein Versuch die beiden Trunci lymphatici lumbales von hier aus aufzufinden, misslingt, dagegen ist der Ductus thoracicus deutlich sichtbar, welcher als ein fast 1 cm dicker Strang in gerader Richtung auf der Wirbelsäule zum Zwerchfell emporsteigt. Auf dem Querschnitt sieht man den Ductus thoracicus begleitet von mehreren (2—3) Lymphgefässen von 2—4 mm Durchmesser, eingebettet in ziemlich derbes Bindegewebe, erfüllt sind dieselben ebenso wie der Hauptstamm von der gleichen Masse, die in der Cysterna chyli gefunden wurde. In der Brusthöhle nimmt der jetzt 4—8 mm Durchmesser haltende Ductus thoracicus einen geschlängelten Verlauf ein und zieht einfach gekrümmt, schleifenartig nach unten umbiegend, von lockerem Gewebe umgeben, und begleitet von zahlreichen, krebsig infiltrirten Lymphdrüsen zur linken Vena subclavia. An der Einmündungsstelle ist er von gewöhnlicher Stärke, verschlossen durch feste, grau-röthliche Massen, die Vene selbst ist frei von Gerinnseln. Beim Aufschneiden findet sich der Ductus thoracicus prall ausgefüllt mit den bereits mehrfach erwähnten breiigen Geschwulstmassen, die sein Lumen wie eine Injectionsmasse völlig verschliessen, an zahlreichen Stellen ist die Innenfläche seiner Wandung mit fest aufsitzenden, grau-weisslichen Geschwulstmassen besetzt.

Im linken Schilddrüsenlappen eine Metastase. Die übrigen Organe boten nichts Bemerkenswerthes.

Mikroskopische Untersuchung: Die mikroskopische Untersuchung des primären Tumors ergab ein typisches Plattenepithelcarcinom, bestehend aus grossen runden Zellen, welche meist mehrere Kerne enthalten. Auf Schnitten durch die Wand des Cervix und Corpus uteri sieht man sehr deutlich die Verbreitung der Geschwulst in den Lymphspalten, die stark erweitert, mit den erwähnten Zellen vollgestopft erscheinen, so dass die einzelnen Muskelzüge durch die eingesprengten Geschwulstmassen auseinander gedrängt werden. Die kleine Geschwulst auf der Oberfläche des Uterusfundes erweist sich als ein subseröses Myom, welches in der gleichen Weise von der Krebsinfiltration ergriffen ist. Die Lymphdrüsen des kleinen Beckens, und längs der Bauchaorta erscheinen von denselben Epithelzellen in dichtester Weise durchsetzt, besonders an den letzteren finden sich im Centrum der Drüsen bereits verkäste Partien, woselbst die Geschwulstzellen ihre Färbbarkeit gänzlich eingebüsst haben, und nur noch an ihren Umrissen als solche erkennbar sind.

Es werden Stücke von der Cysterna chyli und von verschiedenen Abschnitten des Ductus thoracicus nach Celloidineinbettung untersucht: Der unterhalb der Cysterne oben beschriebene Strang zeigt auf Querschnitten im mikroskopischen Bilde zwei neben einander liegende Lymphgefässe, von denen das der rechten Seite ein kreisrundes Lumen von 2 mm Durchmesser enthält, das linksseitige dagegen annähernd elliptisch mit einem

Längsdurchmesser von 4 mm erscheint. Beide liegen dicht an einander, so dass sie sich in der Mittellinie berühren, umgeben von einem sehr lockeren, maschigen Bindegewebe, in welchem neben reichlicher kleinzelliger Infiltration sich mehrere kleinere Heerde der oben beschriebenen Geschwulstzellen finden. Die Wand dieser beiden Lymphgefässe, unter welchen die beiden der Cysterne zustrebenden Trunci lymphatici lumbales zu verstehen sein dürften, ist verschmälert, der Endothelbelag nicht mehr zu erkennen, in der Media vereinzelte Partien kleinzelliger Infiltration. Das ganze Lumen beider Gefässe ist nun ausgefüllt mit einer grösstentheils aus Geschwulstzellen bestehenden Thrombusmasse: Der Intima dicht aufsitzend finden sich mehrere Lagen grosser epithelialer Zellen, deren Umrisse und Kerne deutlich gefärbt erscheinen, nach dem Centrum des Gefässes zu nimmt die Färbbarkeit der Geschwulstzellen continuirlich ab, so dass zuletzt nur noch eine verkäste detritusähnliche Masse übrig bleibt, in welcher eine Struktur der zelligen Elemente nicht mehr zu sehen ist.

Die Cysterne selbst enthält die gleichen Geschwulstelemente, ihre Wand erscheint stellenweise etwas dünner, als die der untersuchten Lymphstämme.

Vom Ductus thoracicus werden Stücke aus seinem oberen und unteren Abschnitte untersucht. Man sieht dann auf Querschnitten das Lumen des Ganges hochgradig erweitert, stellenweise bis zu 8 mm Durchmesser. Seine Wand ist in sehr unregelmässiger Weise verändert, zum grössten Theile erscheint sie verdünnt, kleinzellig infiltrirt, an Stelle des Endothelbelages auf der Intima sitzt ein meist mehrschichtiger Belag grosser runder Zellen epithelialen Charakters, mit gut färbbaren Kernen, welche sich in nichts von den im Uterus gefundenen Geschwulstzellen unterscheiden, dagegen ist die Wand selbst von den Geschwulstzellen frei geblieben. An anderen Stellen hinwiederum sind die Tumorzellen in die Wand selbst eingebrochen, und haben hier weiterwuchernd die einzelnen Schichten auseinander gedrängt, so dass der ganze Querschnitt der Wand, besonders im Bereiche der Media von Krebsmassen durchsetzt ist. An einzelnen Partien erscheint diese Krebsinfiltration der Wand so weit fortgeschritten, dass das charakteristische Aussehen desselben gänzlich verschwunden ist, und nur noch eine Betrachtung der benachbarten Theile des Präparates erkennen lässt, dass es sich um die Wand eines Lymphgefässes handelt, dieselbe ist an derartigen Stellen um das 3—4fache ihres gewöhnlichen Durchmessers vermehrt.

Das Lumen selbst erscheint völlig ausgefüllt durch einen grösstentheils aus Fibrinmassen bestehenden Thrombus, welcher grosse Haufen epithelialer Rundzellen enthält, dazwischen sieht man Geschwulstzellen in den verschiedensten Degenerationsstadien bis zur völligen Verkäsung, sowie kleine runde Zellen eingelagert.

Dieses Bild bleibt im Wesentlichen auf den Querschnitten, die in verschiedener Höhe des Ductus thoracicus angelegt, überall dasselbe. Nur in den aus dem unteren Theile stammenden Präparaten findet sich ein

dicht neben dem Ductus thoracicus liegendes, anscheinend parallel zu ihm laufendes grosses Lymphgefäss, dessen Durchmesser etwas über $\frac{1}{3}$ von dem des Hauptstammes beträgt. Dasselbe ist in ganz gleicher Weise, wie der Hauptstamm von der Krebsinfiltration und Thrombose betroffen, so dass eine Darstellung seines mikroskopischen Bildes überflüssig wird.

Epikrise: Die oben geschilderte Untersuchung ergiebt somit ein primäres Plattenepithelcarcinom der Portio vaginalis uteri, dessen Zellen äusserst polymorph erscheinen, und welches in raschem Wachsthum auf die Nachbarorgane übergreifend den Uterus bis auf den Fundustheil zerstört hat. Vom Primärtumor aus ist eine Einfuhr von Krebszellen in den Ductus thoracicus erfolgt, deren Weg durch die von zahlreichen, stark vergrösserten, mit Krebsmetastasen durchsetzten Lymphdrüsen gekennzeichneten Lymphbahnen des kleinen Beckens und der Bauchhöhle längs der grossen Gefässe unverkennbar angedeutet wird. Ein directer Einbruch in die Blutgefässe ist weder im Bereiche des ursprünglichen Geschwulstheerdes, noch in dem der ausgedehnten Lymphdrüsentumoren erfolgt, da Lungen, Leber, Milz u. s. w. völlig von der Metastasenbildung verschont worden. Mit dem Chylusstrome in den Ductus thoracicus gelangte Geschwulstpartikel führten zu einer Verstopfung seines Endstückes, worauf die nachfolgende Lymphstauung eine hochgradige varicöse Ausdehnung des ganzen Brustganges und der Cysterne bewirkte. Die der Intima aufsitzenden Krebsmassen haben stellenweise die Wand infiltrirt, ohne dass jedoch eine Perforation des Ganges entstand, andererseits zur völligen Thrombosirung des gesammten Gefässrohres mitsammt der Cysterne geführt, dieselbe muss bereits einige Zeit bestanden haben, da ein sehr grosser Theil des Geschwulstthrombus bereits der Erweichung verfallen ist.

Merkwürdig bleiben neben dieser ausgedehnten Infiltration des Brustganges mit Krebszellen zunächst das Freibleiben des kleinen Kreislaufs, bezw. der Lungen von der Metastasenbildung. Jedenfalls ist hier im Anfange der Ueberschwemmung der Lymphe mit Geschwulstpartikeln durch ein solches die Einmündungsstelle des Ductus thoracicus verstopft worden, was durch die hier befindlichen Klappen erleichtert wird, so dass der Weitertransport der Geschwulstzellen unterbrochen und die Lungen, sowie der Blutkreislauf verschont blieben. Ferner ist auffallend, dass trotz des völligen Verschlusses der Cysterne und des Brustganges in seiner ganzen Länge, jegliche Erscheinungen von Chylusstauung ausgeblieben sind. Da am Schlusse dieser Beobachtungen auf die Folgeerscheinungen derartiger Verschlüsse des Ductus thoracicus ausführlicher eingegangen werden wird, soll eine Erörterung dieser Ausnahme von den gewöhnlichen Befunden hier unterbleiben.

Schliesslich bleibt noch die einzige nicht dem Lymphdrüsengebiete zugehörende Krebsmetastase zu besprechen, nehmlich der im linken Schilddrüsenlappen gefundene haselnussgrosse Geschwulstknoten. Nachdem Belege für das Freibleiben der Blutbahn von Krebszellen oben erbracht worden sind, kann zur Erklärung einer Entstehung dieser isolirten Meta-

stase nur die Lymphbahn als Transportweg dienen. Da nun die vom Halse kommenden Lymphbahnen ihren Inhalt dem Ductus thoracicus zuführen, muss eine von ihm nach der Schilddrüse hin gerichtete „rückläufige“ Lymphströmung für die Bildung der Schilddrüsenmetastase verantwortlich gemacht werden. Die Besprechung weiterer hierher gehöriger Sectionsbefunde wird ähnliche Beobachtungen ergeben.

IX. A. H., 55jährige Frau, secirt am 3. Januar 1896.

Bei Eröffnung der Bauchhöhle entleert sich eine reichliche Menge (3½—4 Liter) einer trüben, weisslich gefärbten, milchartigen Flüssigkeit. Das fettreiche Netz bedeckt die Darmschlingen fast vollständig, Darm selbst ist mässig aufgetrieben.

Der rechte Leberrand überragt den Rippenbogen um 5 Fingerbreiten. In der Gegend der Gallenblase ist das Netz mit dem Colon transversum, dem Pylorus und mit der Leber verwachsen. Oberhalb der Verwachsung findet sich auf derselben eine unregelmässige, narbige Einsenkung.

Die Lymphgefässe, welche von dieser Stelle aus rechts neben dem Lig. suspensorium hepatis nach oben ziehen, sind stark erweitert, derb und hart anzufühlen, stellenweise besetzt mit weissen Knötchen. An der Vorderwand des Magens sieht man in Längsreihen angeordnete, stellenweise in Gruppen gestellte, gelbweisse, harte Knötchen von meist Stecknadelkopfgrösse. Nach der kleinen Curvatur zu sieht man auf der Magenserosa allenthalben feine weissliche Stränge ziehen, in deren Verlaufe hier und da kleine harte Knötchen sich erheben.

Das Omentum minus ist sehr fettreich, hart, stellenweise körnig anzufühlen, auf ihm deutlich Stränge und Knötchen, wie am Magen sichtbar.

Zahlreiche, feinste, grauweisse Knötchen erheben sich auch auf der Serosa des ganzen Mesenteriums, das ebenso wie der Magen die daselbst beschriebenen weisslichen Stränge zeigt. Dieselben finden sich auch auf der benachbarten Darmserosa.

Auf beiden Lungen treten die Lymphgefässe an der Pleura als deutlich weissliche Stränge sichtbar, besetzt mit grauweissen Knötchen. Auf dem Durchschnitt beider Lungen treten die Lymphbahnen theils als kleine punktförmige Knötchen, theils als feine weissliche Stränge längs den Bronchien deutlich hervor.

Das Lungengewebe derb, einseitig lufthaltig, aus den Bronchien entleert sich überall zähes, schleimig-eitriges Secret.

Milz 11:7:3½, kleinklappig, Kapsel an der Aussenfläche leicht verdickt, Substanz hart.

Magen. In der Pylorusgegend gleichmässig verdickte Mucosa mit zahllosen grauröthlichen, dicht bei einander stehenden, stecknadelkopf- bis erbsengrossen Höckern besetzt. Pylorusgegend nicht verengt. Im linken Leberlappen grosse Geschwulstknoten.

Die Lymphdrüsen zu beiden Seiten der Aorta sind durchweg vergrössert, hart, auf dem Durchschnitt sind sie durchsetzt von gelblich-weissen

unregelmässig vorspringenden, stellenweise erweichten, carcinomatösen Heerden. In der Gegend der Cysterna chyli sitzen grössere Packete von Drüsen, welche dieselbe comprimiren. Die Wurzeln der Cysterna sind als prall gefüllte Lymphstränge deutlich erkennbar, sowie die grösseren arteriellen und venösen Gefässstämme daselbst von derben Carcinommassen umgeben.

Der Ductus thoracicus, welcher deutlich verdickt ist, wird aufgeschnitten, seine Wand erscheint alsdann fast durchweg ganz glatt, nur in seinem unteren Theile finden sich nahe der Cysterne kleinste grauröthliche Gewebsmassen, das Lumen erfüllend. Dieselben sitzen als stecknadelknopfgrosse Knötchen auf der Wand auf.

Mikroskopisch erweisen sich diese Geschwulstmassen zusammengesetzt aus stellenweise stark verfetteten, sehr unregelmässig vergrösserten Epithelzellen bestehend.

Epikrise und mikroskopischer Befund: Der vorliegende Fall unterscheidet sich insofern von den bereits geschilderten als eine Verstopfung des Ductus thoracicus durch Krebsmassen schliesslich einen Austritt von Lymphe aus den ad maximum dilatirten, prall gefüllten Chylusbahnen des Darmes und Mesenteriums zur Folge hatte, welcher als chylusähnlicher, milchweisser Erguss (Ascites chylosus) die Bauchhöhle erfüllte.

Diese Stauung des Hauptchylusstromes hatte zweierlei Ursachen, einmal die Thrombose des Ductus thoracicus in Gestalt von grauröthlichen Geschwulstmassen, ferner die Compression der Trunci lymphatici lumbales bei ihrer Vereinigung zur Cysterne, durch die der letzteren aufsitzenden Drüsenmassen. Da auch das Netz des Mesenteriums eine ausgedehnte Infiltration mit Krebsmetastasen zeigte, war eine Entleerung der gestauten Chylusbahnen auf collateralem Wege ebenfalls äusserst erschwert, wenn nicht grösstentheils unmöglich geworden, weshalb es zur prallen Füllung der Lymphgefässwurzeln mit Chylus bis zur Berstung kleinerer Aeste und Chylusaustritt in die Bauchhöhle kam.

In diese erweiterten Lymphbezirke, die namentlich unter der Magen-, Darmserosa und im Mesenterium sehr deutlich hervortreten, sind wahrscheinlich vom Ductus thoracicus Krebszellen eingeführt worden, die zu kleinsten miliaren Metastasen, während des Verlaufes dieser stark geschlängelten Lymphbahnen deutlich hervortreten.

In die Leber ist der Magentumor, welcher mit ihr verklebt war, direct hineingewachsen.

Auffallend von der gewöhnlichen Art ist die hier beobachtete Localisation der Krebsmetastasen in beiden Lungen. Es fiel bei Herausnahme der letzteren schon die starke Füllung der subpleuralen oberflächlichen Lymphgefässbezirke auf, welche als dicke, weissliche Stränge, unterbrochen durch feinste grauweisse Knötchen, deutlich sichtbar hervortraten. Auf dem Durchschnitte der Lungen erschien das Parenchym selbst lufthaltig, frei von Geschwulstknoten, dagegen traten, ebenso wie an der Lungenoberfläche, hier die Lymphbahnen in ihrem ganzen Verlaufe als feine, weisse

Stränge längs der Verästelung des Bronchialbaumes, wie in einem Injectionspräparate, auffällig sichtbar hervor, ebenfalls in ihrem Verlaufe zahlreiche kleinste Geschwulstknötchen aufweisend. Es sind hiernach also in beiden Lungen ausschliesslich die Lymphbahnen von der Geschwulstverbreitung befallen worden, wogegen im Parenchym der Lungen selbst nirgends Krebsheerde auftraten. Die Entstehung einer derartig seltenen Form der Geschwulstverbreitung ist im vorliegenden Falle in innigem Zusammenhange stehend mit den Circulationsstörungen im Chylussystem. Der Ductus thoracicus war, wie bereits mehrfach erwähnt, verschlossen, stark ausgedehnt mit Lymphe, in welcher Geschwulstbröckel, aus denselben epithelialen Zellen, wie der primäre Magenkrebs bestehend, circulirten. Die Zunahme des Druckes im Brustgange bewirkte Stauung in den einmündenden Lymphgefässen der Lunge und Erweiterung der Äeste bis in die feinsten subpleuralen Verzweigungen an der Lungenoberfläche und die Wurzeln an der Endverästelung des Bronchialbaumes hinab; da nun beständig im Ductus thoracicus Krebsmassen sich aufhielten, theils als lose Geschwulstbröckel, theils als der Intima fest aufsitzende, feinste Knötchen, liegt die Möglichkeit sehr nahe, dass eine Vermehrung des Innendrucks im Ductus thoracicus die daselbst aufgespeicherten Geschwulstzellen nach den erweiterten Lymphbahnen der Lunge hin in Bewegung setzt, und dieselben in centrifugaler Richtung nach Art eines Embolus bis in die feinsten Lymphgefässverästelungen forttreibt.

Die mikroskopische Untersuchung bestätigt diese Annahme, indem die subpleuralen und peribronchialen Lymphbahnen thrombosirt erscheinen, vollgestopft mit Krebszellen, welche das Lumen wie eine Injectionsmasse gänzlich verschliessen, während weder die Pleura, noch das umgebende Lungenparenchym Metastasen aufweist, von denen aus eine Resorption der Krebszellen seitens der Lymphbahnen hätte erfolgen können. Auf eine starke Behinderung in der Entleerung der Lymphe wies auch der in beiden Pleurahöhlen gefundene Erguss hin, der jedoch zum Unterschiede von dem in der Bauchhöhle beschriebenen, rein seröser Natur war.

Bei der nächsten Beobachtung ist es nöthig, einige kurze Bemerkungen aus der ausführlichen Beobachtung während des klinischen Aufenthaltes mitzutheilen, da dieselben zur Erklärung der einzelnen Krebsmetastasen, und deren Entstehung wesentlich beitragen dürften.

X. K. A., 45jähriger Zimmermann, secirt am 3. März 1896.

Krankengeschichte: Patient erkrankte mit häufigem Erbrechen, starker Abmagerung (40 Pfund an Körpergewicht verloren), wozu ein Schwächegefühl der Beine trat, welches schliesslich in Lähmung überging, dabei wurde eine Geschwulst im Unterleibe gefühlt, die allmählich grösser wurde. Bei der Untersuchung in der Klinik werden am 27. December 1895 an der linken Halsseite in der Fossa supraclavicularis und im Winkel zwischen Schlüsselbein und Muscul. sternocleidomastoideus ein grosses Packet wenig beweglicher und geschwollener Lymphdrüsen (bis über kirsch-

kerngrösse) bemerkt. Ausserdem fanden sich in der Haut mehrfach rundliche Knoten, links seitlich der Mammilla von Kirschkerngrösse, nahe dabei kleinere erbsengrosse, links unter der Achselgrube ein grosses Packet harter Lymphdrüsen, wogegen diese selbst frei blieb. Auf der hinteren linken Thoraxfläche finden sich an den unteren Rippen mehrfach kleinere Auftreibungen, namentlich an der 10. und 11. Rippe eine ganze Anzahl von höckrigen kleinen Tumoren, die sogar zum Theil den Intercostalraum überrücken. Nur an einzelnen Stellen haben die Tumoren Verbindung mit der Haut bei gleichzeitiger Röthung derselben. In der Fascia lumbalis rechts sitzt ein erbsengrosser Knoten.

Im Epigastrium fühlt man eine derbe Geschwulst von unebener Oberfläche, die bei der schlaffen Spannung der Bauchdecken jedoch nur schwer abzugrenzen ist. Auch unterhalb des rechten Rippenbogens ist eine harte Substanz mit scharfem Rande und unebener Oberfläche zu fühlen. Es bestehen lebhafte Schmerzen in den Beinen mit bedeutender motorischer Schwäche, jedoch ohne Lähmung; Patient kann nicht stehen, auch kann das rechte Bein activ nicht bewegt werden.

Die erwähnten Geschwulstknoten vergrösserten sich im Verlaufe von wenigen Wochen beträchtlich. Unter Zunahme der Oedeme und des Marasmus trat am 2. März 1896 der Exitus ein.

Sectionsbefund: Die linke Lunge ist in ihrer ganzen Ausdehnung mit der Pleura verwachsen, die rechte Lunge ist frei. An beiden Lungen lassen sich beim Betasten zahlreiche harte Knötchen bemerken, zum Theil subpleural, zum Theil im Gewebe selbst sitzend, sie sind grauweiss und gewöhnlich linsengross. Das Lungengewebe ist in den hinteren unteren Partien sehr blutreich. Im rechten Cavum pleurae fand sich eine mässige Menge serös-eitriger Flüssigkeit und die Pleura pulmon. mit sehr reichlichen gelblichen Auflagerungen bedeckt.

In der Höhe des Kehlkopfes beginnend und bis zum Zwerchfell hinabreichend, läuft eine Reihe von Drüsengeschwülsten, welche bis Apfelgrösse erreichen.

Von der Vena subclavia aus wird der Ductus thoracicus aufgesucht und verfolgt, derselbe zeigt an der Einmündungsstelle sich von fast 3facher Weite, hierselbst eine erbsengrosse, der Intima fest aufsitzende, gelblich-weisse Geschwulst, an welcher einige minimale Blutgerinnsel haften, so dass das Lumen des Ganges fast völlig verschlossen erscheint. Von da an zieht der Ductus thoracicus vielfach gewunden, theils zwischen den oben erwähnten Drüsengeschwülsten sich durchzwängend, theils von denselben emporgehoben und auf ihrer höchsten Erhebung verlaufend ohne in sie einzudringen, überall prall strotzend gefüllt mit einer gelblich, stellenweise röthlich gefärbten, milchartigen Flüssigkeit, welche kleinste bröcklige, mörtelartige Massen enthält, deren mikroskopische Zusammensetzung weiter unten ausführlich geschildert werden soll. In der Höhe des Beginnes der Aorta descendens bildet der Ductus thoracicus hinter einander liegend zwei sackartige, spindelförmige Anschwellungen, welche

mit grauweissen, breiigen Massen vollgestopft sind und von denen die obere 2,5, die untere 3 cm Länge und einen Durchmesser von 6—9 cm zeigen. Im Bauchraume verliert sich der Ductus thoracicus in den an der Wirbelsäule zwischen 1. und 3. Lendenwirbel befindlichen Drüsentumoren, die zum grössten Theil zerfallen, nur noch einen grauweissen, käsigen Brei darstellen, so dass eine Auffindung der Cysterna chyli und ihrer Zuführungsgänge unmöglich wird.

In der Bauchhöhle finden sich 3 Liter eines serösen Exsudates.

Die Leber ist stark vergrössert, sie überragt den Rippenbogen in der Mammillarlinie um 9 cm, in der Sternallinie um 10 cm und erscheint von zahlreichen grauweissen, harten Knoten durchsetzt. Die rechte Niere zeigt keine Veränderungen.

Die linke Niere erscheint auf das Doppelte vergrössert, so dass die Milz weit nach oben gedrängt wird, und einem über 2 mannesfaustgrossen, mit der Wirbelsäule fest verwachsenen Tumor aufliegt, der in der Gegend des 3. Lendenwirbels seine grösste Ausdehnung erreicht, und das Pankreas nach vorn und oben verdrängt hat.

Der Körper des 3. Lendenwirbels ist so weich, dass er mühelos mit dem Messer durchstochen werden kann.

Am oberen Pole des Nierentumors erscheint nach dem Durchschnitt in der Frontalebene eine etwa apfelgrosse, runde Geschwulst, welche in die an der Wirbelsäule befindlichen Geschwulstmassen ohne deutliche Grenze übergeht, am äusseren Rande derselben sieht man noch einige Reste von Nebennierengewebe, während die Mitte dieser Geschwulst ein über kastaniengrosser, grauweisser, zum Theil bereits käsig zerfallener Heerd einnimmt. Die Nierensubstanz selbst zeigt auf der Schnittfläche ein hochgradig verändertes Aussehen, insofern als die charakteristische Zeichnung des Nierengewebes vollständig geschwunden, und an ihre Stelle eine käsige, markreiche, röthlich-gelbe Masse getreten ist; am unteren Pole sind weder Mark, noch Rinde zu erkennen, da beide in der erwähnten Geschwulstmasse vollständig aufgegangen sind. Nur einige seiner radiär gestellte Bindegewebszüge erinnern an die Nierenzeichnung.

Am oberen Nierenpol findet sich völlig isolirt noch ein etwa taubeneigrosser Heerd ziemlich gut erhaltenen Nierengewebes.

Am Hilus sitzt den Ureter umklammernd ein Packet kastaniengrosser, erweichter Lymphdrüsen. Das Gewicht dieses Nierentumors beträgt 650 g, fast ebenso schwer ist die Leber afficirt, welche, zum grössten Theil aus Geschwulstgewebe bestehend, auf mehreren Durchschnitten nur wenige Inseln normalen Leberparenchyms erkennen lässt.

Die Dura mater ist an dem III. Lendenwirbel mit kleinen höckrigen Geschwulstmassen bedeckt, und die Rückenmarksubstanz hierselbst in eine weiche, grau-röthliche Masse verwandelt.

Mikroskopische Untersuchung: Die mikroskopische Untersuchung ergiebt ein Carcinom der Niere, bestehend aus grossen cubischen Epithelzellen, welche meist zu drüsenschlauchähnlichen Zapfen zusammenliegend,

grosse Polymorphie zeigen, indem die Zellen sehr häufig rundlich, blasig aufgetrieben, gequollen erscheinen, was besonders in grösseren älteren Geschwulstheerden der Niere, sowie auch der metastatischen Tumoren der Fall ist.

Im Ductus thoracicus fand sich in seinem Endstücke ein erbsengrosser, der Wand fest anhaftender Knoten, der aus reinem Fibrin, hier und da vermischt mit kleinen Rundzellen besteht, aber auch andere Geschwulstzellen enthält.

Der Ductus thoracicus selbst ist in seinem unteren Theile stark dilatirt, die Wand erscheint im mikroskopischen Bilde mit kleinen Zellen infiltrirt und hyperplasirt, sonst ohne besondere Veränderungen, das Lumen frei, nur auf einigen Schnitten finden sich in demselben kleinere Fibringerinnsel auch mit einigen Krebszellenhaufen besetzt. In den thrombosirten Partien, welche den im Sectionsberichte geschilderten spindelförmigen, sackartigen Anschwellungen entsprechen, erscheint die Wand kaum verdickt, auf der Innenwand mit Besatz von meist einschichtigem, cubischem Epithel, das an einigen Stellen losgelöst und nach dem Lumen vorgedrängt erscheint (letzteres wohl sicher als Kunstprodukt anzusehen). Der Raum des Ganges selbst völlig ausgefüllt mit einer Thrombusmasse, die das Lumen gleichmässig einnimmt, und nur hier und da noch einige schmale Spalten aufweist. Zusammengesetzt ist dieser Thrombus aus Fibrin, dessen Maschen durchwachsen sind von zahlreichen, zu kurzen Drüsenschläuchen angeordneten Krebszellgruppen. Die Zellen tragen hier auch den Charakter cubischer Epithelien, wie in der Niere, auch hier ist die Polymorphie der Zellen auffallend, welche stellenweise degenerirt erscheinen, aber sehr vereinzelt, indem ihre Mehrzahl noch gut und leicht zu färben ist.

In gleicher Weise sind die dem Gange benachbarten Drüsen infiltrirt.

Neben dem Ductus thoracicus sind mehrere stark erweiterte Lymphgefässe von 2—3fachem Durchmesser als dessen gewöhnliches Maass beträgt, deutlich sichtbar.

In den Lungen erweisen sich die subpleuralen Knötchen als mit Krebszellen vollgestopfte Lymphgefässe. Im Parenchym selbst sind auch vereinzelte Knoten vorhanden, in deren Bereiche die Alveolarwände grösstentheils zerstört und, und sowohl stark dilatirte Lymphbahnen, als auch einige Venendurchschnitte von Tumorzellthromben erfüllt erscheinen.

Die Knötchen, welche unter der Haut und in einzelnen Muskeln sich fanden, sind ebenfalls als Metastasen des primären Nierenkrebses aufzufassen.

Epikrise: Nach dieser Darstellung sind also von einem ausgedehnten, zum Theil erweichten Tumor der linken Niere Geschwulstzellen auf dem Lymphwege nach dem Ductus thoracicus verschleppt worden, und haben dann auf dem Blutwege Lungenmetastasen verursacht. Durch einen Lymphthrombus wurde hierauf das Endstück des Ganges verschlossen, und es trat Dilatation der tieferen Abschnitte des Ductus thoracicus ein, welche

mit Krebszellen ausgestopft wurden, so dass sich spindelförmige Anschwellungen desselben entwickelten. Nach Verschluss des Brustganges fand noch auf retrogradem Wege von ihm, bezw. den krebsig infiltrirten Bronchial- und Hilusdrüsen eine Verschleppung von Krebszellen in das subpleurale Lymphgefässnetz der Lungen, mit Bildung miliarer Geschwulstknötchen zwischen den stark gefüllten injicirten Lymphgefässen der Lungenoberfläche statt. Von den Lungenmetastasen wurden Tumorzellen in den arteriellen Blutkreislauf aufgenommen, wo sie zu embolischen Geschwulstheerden unter der Haut, oder in der Musculatur Veranlassung gaben, und welche schon intra vitam durch mikroskopische Untersuchung als solche erklärt wurden.

XI. D. S., 51jährige Frau, secirt am 23. Juni 1896.

Sectionsbefund: Das gesammte Peritonäum zeigt diffuse Krebsinfiltration, besonders auch starke Injection der Lymphgefässe durch ganze Ketten von Krebsknoten. Das Mesenterium ist besetzt mit radienförmig angeordneten Lymphsträngen, unterbrochen durch zahlreiche geschwollene Lymphdrüsen, welche perlschnurartig erweitert sich auf die Darmserosa fortsetzen.

Nach Eröffnung der Brusthöhle findet sich in beiden Pleurahöhlen eine grosse Menge (je über einen Liter) einer dünnen, klaren, hellgelben Flüssigkeit.

Das ganze Mediastinum ist erfüllt von einer derben fest zusammenhängenden Geschwulstmasse, die hauptsächlich aus stark vergrösserten, sehr harten, derben Lymphdrüsen besteht.

Die Vagina ist von zahlreichen Krebsmetastasen durchsetzt, verengert, ein starres Rohr bildend. Die Vagina, Urethra, Blase und Rectum sind unter sich zu einer compacten Geschwulst verwachsen und von derben Geschwulstmassen umgeben, jedoch finden sich nirgends Anzeichen einer drohenden Perforation.

Die ganze Harnblase ist durch eine diffuse krebsige Infiltration in ein etwa apfelsinengrosses, dickwandiges, sehr derbes Hohlorgan umgewandelt, so dass auch die Anfangstheile der Harnröhre ganz von weissen, derben Geschwulstmassen durchsetzt erscheinen, desgleichen die Endstücke beider Ureteren. Es bestand Incontinenz der Blase, fortwährendes Harnträufeln.

Beide Ureteren haben dicke, harte Wandungen, ihr Lumen ist erweitert, mit der Durchtrittsstelle durch das Lig. latum, woselbst sie von den sie umgebenden Geschwulstmassen comprimirt werden.

Die Portio uteri fehlt zum grössten Theile, an ihrer Stelle befindet sich eine Höhle mit fetzigen Wänden, deren Grund wie abgekratzt erscheint, ebenso der unterste Theil der Cervix, der Boden dieser Stelle ist derb, von Geschwulstmassen durchsetzt. Das Orificium internum ist für die Sonde unpassirbar, da der Cervicalkanal, durch die ihn umgebenden starren Geschwulstmassen comprimirt und verzogen ist.

Die Uteruswand selbst ist stark verdickt, ganz durchsetzt von harten, weissgrauen Strängen.

Der Uteruskörper selbst erscheint mässig erweitert, oben mit Krebsinfiltrat bedeckt.

Beide Ovarien mit der nächsten Umgebung fest verklebt, mässig vergrössert, von sehr derber Consistenz, reichlich mit Krebsmassen infiltrirt.

Die Mastdarmwand erscheint verdickt, von Geschwulstmassen infiltrirt, seine Musculatur hypertrophisch.

Die Leistendrüsen, desgleichen die Lymphdrüsen der Ileocoecal- und Lumbalgegend sind durchweg stark vergrössert, durchsetzt von zahlreichen grauweissen Geschwulstheerden, unter einander zu zusammenhängenden Packeten verwachsen.

Die Lymphdrüsen im kleinen Becken gleichfalls stark vergrössert, längs der beiden Arteriae iliacae und zu beiden Seiten der Aorta thoracica laufen grosse Züge sehr derber, mit Krebsmassen infiltrirter Lymphdrüsen, welche sich bis an das Zwerchfell fortsetzen.

Die Cysterna chyli ist prall gefüllt mit weichen, breiigen Geschwulstmassen.

Der Ductus thoracicus lässt sich nach oben hin nur schwer verfolgen, oberhalb der Cysterna chyli hat er einen relativ starken, weit ausgedehnten Stamm, der bald darauf zu einem äusserst engen Rohre reducirt wird, so dass er hier an Umfang einer kleinen Arterie gleicht, jedoch kann man mit einiger Gewalt eine feine Sonde in ihn einführen.

Nach oben von dieser etwa 6 cm langen Stelle gabelt der Ductus thoracicus sich in zahlreiche kleine Aestchen, die sich einzeln nicht mehr präpariren lassen, und sich allenthalben in diffusem Krebsgewebe, theils auch in krebsig infiltrirten Lymphdrüsen verlieren.

Im oberen Brusttheil lässt sich der Hauptstamm des Ductus thoracicus wieder auffinden, er stellt hier ein starres, krebsig infiltrirtes Rohr dar, von dem aus ganze Ketten krebsiger Lymphdrüsen nach der linken Achselhöhle, der linken Brust- und Halsseite ziehen neben stark erweiterten Lymphbahnen, welche in der gleichen Richtung verlaufen.

Vom Peritonäum aus setzt sich die krebsige Infiltration auf die Pleura und das Pericard fort, sowie auf die Lymphdrüsen und das lockere, an Lymphgefässen sehr reichen Zellgewebe des vorderen Mediastinalraumes.

Auf beiden Seiten Hydrothorax von zum Theil blutiger Beschaffenheit.

Trotz genauer Durchsicht fanden sich keine Metastasen in den Lungen, Milz, Leber, Nieren, Nebennieren, Gehirn und Knochen.

Mikroskopische Untersuchung: Die mikroskopische Untersuchung des Uterustumors ergab ein typisches Plattenepithelcarcinom, die Metastasen in den Lymphdrüsen enthielten Krebszellen von gleichem Aussehen, wie die der ursprünglichen Geschwulst. Die Krebsmassen, welche die Cysterne und den Ductus thoracicus thrombosirten, bestanden ebenfalls aus äusserst polymorphen, noch sehr gut erhaltenen Plattenepithelzellen.

Epikrise: Die zahlreichen, im Sectionsprotocoll angeführten Drüsentumoren, welche vom kleinen Becken herauf längs den grossen Gefässen

bis an das Zwerchfell emporsteigend, geschildert wurden, weisen deutlich den Weg, auf dem die Krebszellen von dem zuerst infiltrirten Uterus nach dem Anfangstheile des Ductus thoracicus hingeführt wurden. Nachdem die Cysterne des Ductus thoracicus mit Geschwulstmassen ausgefüllt war, sind letztere auch in diesen selbst hineingedrungen. Bei der weitgreifenden Entwickelung des Uterustumors war es bald zur einer allgemeinen carcinomatösen Pleuritis gekommen, welch' letztere von der Zwerchfellconcavität auf dessen convexe Fläche übergreifend, sich hier im Thorax weiter ausbreiten und die krebsige Pleuritis erzeugen musste. Von der Pleura aus wurden auf dem gewöhnlichen Lymphwege die Drüsen im vorderen Mediastinalraum und die längs der grossen Gefässe auf der Wirbelsäule befindlichen Lymphknoten inficirt, welche, zu grossen, krebsig infiltrirten Drüsentumoren angewachsen, den Ductus thoracicus comprimirten und somit die Thrombose im oberen Theile des Ganges, sowie dessen Ausdehnung im unteren Abschnitte beschleunigten. Hierdurch wurden die im Ductus thoracicus im Lymphstrome kreisenden Geschwulstpartikel an einer Infection der Blutbahn verhindert, woraus sich das Freibleiben der Lungen, Leber, Nieren, Milz und Knochen erklärt. Es blieb daher den Krebzellen für ihr weiteres Vordringen nur der Lymphweg offen, und so sehen wir auf einer demselben entgegengesetzten Richtung dieselben in den von der linken Hals-, Achsel- und Brustgegend herführenden Lymphgefässen nach den dort befindlichen Drüsen hingelangen, um dort ausgedehnte Metastasen zu erzeugen, welche auf einem anderen Wege, als dem erwähnten, nach Ausschluss der Blutbahn nicht entstehen konnten. Eine grosse Menge krebsig durchwachsener Lymphdrüsen längs der erweiterten Lymphbahnen zeigt deutlich die Strasse, auf welcher das Geschwulstmaterial nach der Achsel und den übrigen Regionen transportirt wurde.

Die nachströmende Lymphmenge, welche nach Verlegung der Cysterne und des Ductus thoracicus keinen Abfluss fand, musste die mesenterialen Lymphgefässe erweitern, und in diesen sehen wir eine zweite Art von Metastasenbildung auftreten, wieder in entgegengesetzter Stromesrichtung, so dass schliesslich am mesenterialen Theile des Darmes die mit Lymphe und Krebszellen erfüllten, stark gestauten Lymphgefässe als perlschnurartige, dicke, weissliche Stränge unter der Serosa durchschimmernd, schon bei Eröffnung des Abdomens auf die Verlegung der Hauptchylusbahnen hinwiesen. Begleitet sind auch diese Gefässe, wie in den analogen Beobachtungen von zahlreichen, in der gleichen Weise von der Tumormasse durchsetzten Lymphdrüsen.

Es findet sich also hier, wie in den vorher erwähnten Fällen, eine doppelseitige Ausbreitung des Geschwulstmateriales vom thrombosirten, mit Krebszellen erfüllten Ductus thoracicus in retrograder Richtung, nach den Hals- und Achseldrüsen hinauf, sowie nach dem Abdomen hinab statt, bis zu den Wurzeln des Ganges, den Chylusbahnen des Darmes.

Auffallend bleibt jedenfalls die Thatsache, dass bei einer so ausgedehnten Verbreitung einer malignen Geschwulst die letztere nicht schon am primären

Tumor die Blutgefässe durchbrochen und eine Infection auf dem Blutwege veranlasst hat.

XII. J. M., 52jährige Frau, secirt am 22. August 1896.

Krankengeschichte: Im Januar sollen die beiderseitigen Leistendrüsen exstirpirt worden sein. Jetzt bestand Aufhebung der Reflexe und Anästhesie der unteren Extremitäten. Von Seiten der Lungen keine Symptome, desgleichen nichts seitens der Geschlechtsorgane.

Klinische Diagnose: Fistula pelvis, Thrombose der Beckenvenen (Tabes dorsalis? Myelitis? Decubitus?).

Sectionsprotocoll: Mittelgrosse weibliche Leiche, von mässigem Ernährungszustande, blassgelber Hautfarbe. An den unteren Extremitäten Oedem. In der linken Leistengegend, etwa in der Mitte des Poupart'schen Bandes eine senkrechte, etwa 10 cm lange Narbe, welche 3 cm unterhalb des Lig. Poupartii beginnt und in der Axe des Oberschenkels herunterläuft. Etwas nach innen von dieser Narbe führt gleich unterhalb des Lig. Poupartii eine Fistel in die Tiefe (1½ cm im Durchmesser haltend). Nach Eröffnung der Brusthöhle finden sich auf der Pleura zahlreiche, flache, derbe, zum Theil confluirende Knötchen von weisslich-grauer Farbe. Desgleichen sitzen auf dem parietalen und visceralen Blatte des Herzbeutels zahlreiche kleinste, und nahe der Umschlagstelle auf die grossen Gefässe diffuse flache Krebsinfiltrate. Am Hilus der linken Lunge sind die Lymphdrüsen vergrössert, von Krebsmassen durchsetzt, welche die Wand des Hauptbronchus, sowie seiner Aeste I. Ordnung infiltrirten, so dass sich an verschiedenen Stellen distincte harte Geschwulstmassen bandartig in das Bronchiallumen vorwölben. Im Bereiche dieser Geschwulstinfiltration besteht hochgradige Stenose der befallenen Bronchialäste, peripheriewärts findet sich sehr starke Ausdehnung der Bronchien mit Bildung cylindrischer und kugliger bis taubeneigrosser Bronchiektasen, welche zum Theil mit rahmigem, zähem, graugelbem, trübem Secret angefüllt sind, zum Theil transparente Schleimmassen enthalten. Das umgebende Lungenparenchym dieser dem Oberlappen hauptsächlich angehörenden Bronchiektasen ist derb, rauh, fleischig, luftleer. Der Unterlappen ist nahe dem Hilus von derselben Beschaffenheit, im Uebrigen mässig lufthaltig.

Am Hilus der rechten Lunge finden sich gleichfalls Packete krebsig infiltrirter Lymphdrüsen, auch auf der Pleura, sowie in der Umgebung der grösseren Bronchien zahlreiche, grauweisse, derbe Geschwulstmassen. Im Ober- und Mittellappen zeigt das Parenchym mässigen Luft- und Feuchtigkeitsgehalt. Der Unterlappen ist dagegen von derber Consistenz, auf dem Durchschnitt erscheint das Gewebe luftleer, dunkelroth gefärbt, infiltrirt. Es findet sich ein grösserer Ast der Art. pulmonalis durch ein grauröthliches Blutgerinnsel verstopft, welches sich in die Seitenäste fortsetzt.

Herz ohne Besonderheiten.

Auffallend ist die Beschaffenheit des Ductus thoracicus; derselbe ist in seinem ganzen Verlaufe im Brust- und Bauchtheile von harten Geschwulstknoten verschiedenster Grösse umgeben, stellenweise in derbe, fast narben-

artige Züge von Krebsmassen eingebettet. In seiner ganzen Ausdehnung erscheint der Ductus thoracicus stark erweitert und ist deshalb, trotz der ihn umgebenden Geschwulstknoten überall deutlich zu verfolgen. Beim Aufschneiden findet er sich erfüllt mit trüber Lymphe, welche kleinste, grauweisse Geschwulstpartikelchen enthält, hie und da finden sich auch grauröthliche Massen, welche der Wand sehr fest anhaften. Im Bereiche der Klappen erscheinen meistens Verengerungen, bedingt durch fest an der Wand sitzende Geschwulstmassen, auch die übrige Wandung ausser Bereich der Klappen zeigt grauweissliche Krebsmassen, stellenweise das Lumen verengernd. An den übrigen grösseren Lymphwegen keine sichtbaren Veränderungen.

In der Zungenspitze ein Geschwulstknoten eingelagert.

Am unteren Pole der Niere sitzt ein Krebsknoten, durch welchen die Aorta comprimirt wird.

Leber derb, von dunkelbraunrother Farbe, acinöse Zeichnung deutlich.

Uterus. Auf der Portio ist die Schleimhaut nur in den peripherischen Partien erhalten, nach dem Orificium internum zu hört sie mit einem zackigen Rande auf. Hier ist das Gewebe der Portio sehr derb, fast knorpelhart, von weissgrauer Farbe. Auf dem Durchschnitt sieht man weissgraue, derbe Stränge bis nach oben in das Cervicalgewebe hinein, Endometrium verdickt und geröthet. Ovarien ziemlich klein, derb, mässig, höckrig, fibrös. Makroskopisch ist an demselben von Geschwulstinfiltration nichts zu sehen. Linkes Parametrium ist infiltrirt, die Ileocoecallymphdrüsen krebsig verhärtet und vergrössert. Blasenschleimhaut ist verdickt und stark geröthet, stellenweise mit schmutzig graurothen Belägen versehen. Von der Blase, extraperitonäal, gelangt man in eine mit der oben erwähnten Fistel zusammenhängende Höhle, deren Wandungen unregelmässige und mit nekrotischen, graugrünen, fetzigen Massen bedeckt sind.

Gehirn ohne Befund.

Einzelne Nerven der Cauda equina sind mit spindelförmigen, grauen, derben, glasigen Verdickungen versehen, einige von Linsengrösse, andere kleiner. Die Nerven des Lumbalmarkes an der Durchtrittsstelle durch den Duralsack mit kleinen knotigen bis kleinerbsengrossen Krebsinfiltraten zum Theil umgeben. Nach oben hin im Brustmarke sind die Nervenwurzeln frei.

Mikroskopische Untersuchung: Die weitere Untersuchung ergab zunächst ein Plattenepithelcarcinom der Portio vaginalis uteri übergreifend auf den Cervix; vom primären Tumor aus fortschreitende Infiltration des gesammten Lymphdrüsenapparates längs der grossen Bauchgefässe, Uebergang der Geschwulstmassen in den Ductus thoracicus. Hier finden sich auch wieder die meisten Geschwulstansiedlungen im Bereiche der Klappen des Ganges. Auffallend sind hier die verschiedenen Metastasen und zwar in erster Linie der Krebsknoten in der Zunge, welcher im ersten Augenblicke die Frage erregen musste, ob es sich nicht um zwei getrennt auftretende, verschieden localisirte Tumoren handeln könnte. Eine genauere Untersuchung der grösseren Lymphstämme, sowie die Anordnung der übrigen

Metastasen lehrten, dass auch der Zungentumor als secundäre Geschwulstbildung aufzufassen ist. Mikroskopisch erscheint er von gleicher Zusammensetzung, wie der als primäre Geschwulst aufzufassende Portiokrebs, dasselbe Verhalten zeigen die erwähnten übrigen Metastasen. Zur Erklärung der Entstehung derselben ist nun hier, wie bereits mehrfach nur die Annahme einer retrograden Lymphströmung ausreichend.

Schon im Bereiche der Bauchhöhle muss eine solche stattgehabt haben im Bereiche der Lendenwirbelsäule.

Epikrise: Im Sectionsbefunde waren an den grossen Lumbalnerven an ihrer Austrittsstelle aus dem Duralsacke bis erbsengrosse Geschwulstknoten constatirt worden. Da nun die retroperitonäalen, längs der Wirbelsäule liegenden Lymphdrüsen die aus dem Wirbelkanale austretenden Lymphbahnen aufnehmen, und wie noch weiter unten gezeigt werden soll, eine Infection der venösen oder arteriellen Blutbahn auszuschliessen ist, muss die Bildung dieser Metastasen auf dem Lymphwege in centrifugaler Richtung erfolgt sein. Eine rückläufige Strömung in einzelnen Lymphbezirken wird hier um so leichter zu Stande kommen, als die Infiltration so zahlreicher Lymphdrüsen mit Geschwulstmassen, wie im vorliegenden Falle, einen Abfluss der Lymphe aus den rückwärts gelegenen Gebieten unmöglich machen muss, worauf nach Erschliessung der collateralen Bahnen auch eine rückläufige Bewegung der Stromeswelle nahe liegt. Weit ausgedehnter und interessanter wird diese Betrachtung bei den Metastasen, welche in der Brusthöhle, Hals und Kopf sich fanden.

Das Freibleiben der Lungen von Metastasen bei so ausgedehnten Geschwulstheerden im Abdomen ist an und für sich schon ungewöhnlich, im vorliegenden Falle ein Beweis, dass die im Ductus thoracicus gefundenen Krebspartikel keine Gelegenheit gehabt haben, den Blutkreislauf zu inficiren und die Verbreitung der Neubildung nur auf dem Lymphwege möglich war.

Die Pleura costalis erschien durchweg mit flachen, zum Theil zu grösseren Haufen confluirenden Geschwulstknötchen besetzt, welche auch beide Blätter des Herzbeutels bedeckten, ferner waren die Bronchialdrüsen am Hilus stark vergrössert und besonders auf der linken Seite von Krebsmassen durchsetzt. Die letztere Localisation der Metastasen soll zuerst erörtert werden. Die Lymphdrüsen am Hilus erhalten ihre Lymphe bekanntlich aus drei verschiedenen Lymphbezirken. Dem Lymphgefässsystem der Pleura, dem tiefer gelegenen, die Lungenalveolen umspinnenden Lymphcapillarnetze und drittens schliesslich den die Bronchien begleitenden Lymphgefässen. Eine Infection der Bronchialdrüsen ist also nur möglich nach Auftreten von Geschwülsten in einem dieser 3 Bezirke. Nun ist das Lungenparenchym selbst gänzlich frei von Tumormetastasen, die Geschwulstknötchen auf der Pleura und in der Bronchialschleimhaut des linken Hauptbronchus sind nach ihrem ganzen Verhalten nur als spätere Affectionen als die Bronchialdrüsen aufzufassen, da ferner noch eine carcinomatöse Peritonitis fehlt, welche die Bildung der miliaren Krebsmetastasen auf der Pleura hätte vermitteln können, bleibt nur noch zur Erklärung der Ent-

stehungsweise der genannten Metastasen die Annahme übrig, dass die Krebszellen von den Bronchial- und Mediastinaldrüsen aus, in dem Lymphstamme entgegengesetzter Richtung fortgeführt wurden und bis an die Quellgebiete der zu den Bronchialdrüsen hinstrebenden Lymphbahnen gelangten, d. h. also unter die Schleimhautoberfläche des grossen Bronchus und der Pleura.

Die Verschliessung des Brustganges, welche diese Stromumkehr bewirkte, hat auch nach dem Kopfe hin eine gleiche Lymphbewegung hervorgebracht. An der linken Halsseite und längs des linken Unterkieferrandes wurden derbe, krebsig infiltrirte Lymphdrüsen gefunden, welche bis zur Schlüsselbeingrube ziehend eine Verbindung zwischen der Zungenmetastase und dem Ductus thoracicus herstellten. Nach der vorliegenden Beobachtung liegt auch hier wieder das seltene Vorkommen örtlich weit auseinander befindlicher Geschwulstheerde vor, welche von einem das kleinen Becken einnehmenden Uterustumor ausgehend, nach Thrombosirung des Hauptlymphstammes, von den hier befindlichen reichlich angesammelten Geschwulstzellen, auf retrogradem Wege durch die dem Brustgange zuführenden Lymphbahnen nach den Bronchien und der Pleura, und am Halse hinauf bis zur Zunge sich verbreitet haben.

Interessant ist der Umstand, dass die Geschwulst, welche das derbe Gewebe der Portio vaginalis und den Cervicaltheil des Uterus zum grössten Theile zerstört hatte, keinen Einbruch in die Blutbahn zeigte; ferner ist hier im Gegensatze zu ähnlichen Befunden auch noch auffällig, dass nur im Bereiche des Thorax und des Halses eine retrograde Aussaat von Geschwulstzellen aus dem Ductus thoracicus erfolgt war und in der Bauchhöhle nur an der Lendenwirbelsäule längs der Rückenmarksnerven eine solche stattfand, während trotz der hochgradigen Stauung im Brustgange, welche seine Wände ad maximum dilatirt hatte, keine Stauung der mesenterialen Chylusbahnen auftrat, es müssen sich also diesen für den Lymphabfluss neue Wege eröffnet haben. Eine eingehendere Besprechung dieser Verschiedenheit soll nach Aufzählung der weiteren Beobachtungen erfolgen.

Nach Schilderung dieser 12 Fälle von krebsiger Thrombose des Ductus thoracicus möge noch eine interessante Beobachtung folgen:

II. Sarcom des Ductus thoracicus.

Bei einem 20jährigen Manne fand sich ein Sarcom des vorderen Mediastinalraumes mit Thrombose des sehr ausgedehnten Ductus thoracicus. Die Untersuchung der Thromben ergab, dass dieselben Sarcommetastasen enthielten. Es soll zunächst ein kurzer Auszug aus dem Krankenbericht und darauf der pathologisch-anatomische Befund gebracht werden.

W. M., 20jähriger Mann, secirt am 14. December 1896.

Krankengeschichte: Ein 20jähriger Arbeiter, aus gesunder Familie, welcher vor einem Jahre am Typhus gelitten hatte, bis dahin aber stets

gesund war, bemerkte an der rechten Halsseite über dem Schlüsselbein das Auftreten einer Geschwulst, die schnell grösser wurde. Bald trat eine ebensolche an der linken Halsseite auf, und Patient bekam Kurzathmigkeit, die in kurzer Zeit sich so steigerte, dass der Kranke Nachts nicht mehr schlafen konnte. Zunahme der Athemnoth, Schwindel beim Beugen des Rumpfes und Erstickungsanfälle nöthigten ihn, die Klinik aufzusuchen. Seit Auftreten der ersten Geschwulst waren etwa 3 Monate verflossen.

Die klinische Untersuchung ergab starke Füllung der reichlich geschlängelten Venen auf der linken Hals- und Brustseite, die linke Brustseite von dem Schlüsselbein bis zur Brustwarze herab deutlich vorgetrieben. Abgeschwächtes Athmungsgeräusch und Dämpfung über der ganzen linken Lunge, rechts hinten unten ziemlich ausgesprochene Dämpfung.

Klinische Diagnose: Schnell wachsendes Sarcom, wahrscheinlich Metastasen in den Lungen, Exsudat im linken Pleuraraum.

Bei der Section (durch Herrn Geheimrath Prof. Dr. Ponfick) fand sich Folgendes:

Sectionsbefund: Nach Wegnahme des Brustbeines entleert sich sofort aus dem rechten Cavum pleurae eine grosse Menge klarer, grüngelblicher Flüssigkeit, welcher sich weiter nach abwärts immer grössere Mengen von Flocken beimischen. Letztere liegen der Pleura pulmonalis lose auf, die ihrerseits weder geröthet, noch mit Membranen bedeckt ist.

Die ganze linke Lunge ist stark nach unten und nach der Wirbelsäule zurückgesunken und mehr als zur Hälfte in eine bläuliche, derbe Masse umgewandelt. Auf der linken Seite entleert sich viel weniger und klare Flüssigkeit, die linke Lunge und ein Theil des Unterlappens sind in gleicher Weise comprimirt.

Die Lage der Brustorgane ist in hohem Maasse verändert, indem das Mediastinum anticum von einem annähernd quadratischen, 12—14 cm hohen und breiten Tumor eingenommen ist. Im Bereich der zwei obersten Intercostalräume ist er nur mittelts Messer vom Brustbein und der Brustwand trennbar, der übrigen nur durch ödematöses und fetteres Mediastinumgewebe davon getrennt, leicht abreissbar. Die Pleura mediastinalis schlägt sich so weit lateralwärts um, dass die Breite des Mediastinums oben 9 cm erreicht und nach unten, d. h. am unteren Rande der V. Rippe 5—6 cm tief hinab sinkt. Beiderseits zeigt der Tumor vom Jugulum an bis in die Höhe der III. Rippe die Serosa grobhöckerig vordrängend, unebene Oberfläche, zugleich verhalten sich die beiden Seiten insofern wesentlich verschieden, als rechts der Oberlappen lediglich nach hinten und mediastinalwärts zurückgewichen und er, abgesehen von einigen ganz kleinen, membranösen Verbindungen, nirgends mit Pleura mediastinalis, bezw. Tumor verwachsen ist, dagegen ragen links nur wenige Centimeter lateralwärts von der Umschlagsstelle der Pleura mediastinalis ausgedehnte, flach hügelige Auswüchse kissenartig hervor. Sie sind von sehnig verdickter Pleura überzogen, von mancherlei secundären Knoten und Körnern übersät und mit membranösen, zottigen Anhängen besetzt, die aus gefässreichem Gewebe bestehen. Mittelts dieser Vorragungen

ist der obere und mittlere Theil des Tumors mit der mediastinalen Fläche des linken Oberlappens untrennbar verwachsen. Weiter hinten gegen die Aorta und die Wirbelsäule hin, schieben sich zwei ähnliche gegen die Pleura mediastini postici vor, jedoch flacher, gefässreicher und anscheinend jünger, auch besteht hier keine Verlöthung mit der Pleura mediastinalis.

Die ganze bis hierher geschilderte Tumormasse fühlt sich fast hart an und zeigt auf dem Durchschnitt eine weissgraue Färbung und einen deutlich lappigen Bau, so dass sich grössere Knoten in körnerartige Bezirke sondern lassen; einigermaassen an Pankreasschnittflächen erinnernd.

Nunmehr wird ein medianer Sagittalschnitt angelegt und am unteren Ende der speckigen Hauptmasse ein 2—3 cm im Durchmesser haltender Hohlraum aufgeschlossen, seine Wand ist mit unregelmässigen Leisten versehen, jedoch der Hauptsache nach blass und mit graugelben Flecken besetzt. Durch eine für die Spitze eines kleinen Fingers eben noch durchgängige mediane Cyste schräg nach links und unten hinabsteigend, hängt er mit dem geschilderten, beutelähnlichen Anhange zusammen. An der rechten Seite des Tumors, ungefähr in der Mitte zwischen der Umschlagsstelle der Pleura mediastinalis nach vorn und der Berührungslinie, zwischen ihr und der Pleura pulmonalis des Oberlappens ist eine schwache Längsrinne zu erkennen. Hier läuft dicht unter der Oberfläche die Vena anonyma dextra, sowie die Cava inferior in Gestalt eines unregelmässigen, vielfach von Knollen verengten Kanales. Die Intima derselben durchweg blass, nur hier und da schimmern aus der Tiefe, d. h. bereits nur der Hülle der vordrängenden Tumoren angehörig, lebhaft injicirte Gefässe entgegen. Nur da, wo die Vena anonyma sin. fast rechtwinklig abbiegt, sitzt ein eben hirsekerngrosses Knötchen der auch hier blassen Intima auf, von grauweissem, ganz blassem Aussehen. Die Lichtung der Vena anonyma sin. bildet nur einen ganz schmalen, an beiden Polen sich leicht verbreiternden Spalt. In der Cava superior sieht man am lateralen Ursprunge dicht über dem rechten Bronchus eine ähnliche, comprimirte Vene von geringerem Caliber einmünden, deren Lichtung einem über 1 cm langen, sehr schmalen Halbmonde entspricht. Das hier einmündende Gefäss strebt, über dem rechten Bronchus horizontal verlaufend, dem Mediastinum posticum zu und wird als Vena azygos festgestellt. Verfolgt man nun die Vena anonyma sin., so überzeugt man sich, dass sie im Gegensatz zur Vena anonyma dextra und Vena azygos sin. nicht nur von hinten von Tumormassen umringt ist; da vielmehr auch nach vorn eine 5 cm mächtige Schicht auf ihr lastet, verläuft sie allenthalben durch solche hindurch und erscheint als nur schmaler Spalt darin eingegraben, demgemäss ist die rechte Vena jugularis und axillaris in ihrem Verlaufe unregelmässig, d. h. höckrig umrahmt, hier und da verengt, dann wieder wie die Vena jugularis int. diffus erweitert. An der linken Seite dagegen ist an der Zusammenflussstelle dieser beiden Hauptvenen nicht bloss durch die umringende Tumormasse, sondern auch durch eindringende Thromben mehr und mehr verlegt. Letztere setzen sich hauptsächlich in die Vena jugularis int.

fort, während die Vena axillaris bald wieder frei wird. Nur in ihrem hinteren Umfange lässt sich eine flache, sandbankartige Anlagerung erkennen von graubrauner Farbe und ganz plattem Ueberzuge.

Ductus thoracicus. Die Cysterna chyli erscheint etwa auf das Doppelte erweitert, die Klappen abgeflacht, und an der Vorderfläche sitzt ein einigermaassen festhaftendes Blutgerinnsel. Weiter nach aufwärts verfolgt, zeigt der Ductus thoracicus wieder sein gewöhnliches Caliber, schlängelt sich im Mediastinum posticum über die stark angeschwollenen Lymphdrüsen in mannichfachen Krümmungen hinweg, ohne aber bis fast in die Höhe der Vena subclavia wieder eine Erweiterung darzubieten. Hier und zwar lateral- und hinterwärts von der gebotenen Einmündung strebt er nach hinten und oben, sich nunmehr immer stärker erweiternd, um sich bis zu Bleistiftdicke auszudehnen. Der Durchmesser beträgt zuerst 0,8 cm, dann, und zwar auf lange Strecken, durchschnittlich 1,2 cm und steigt schliesslich an der höchsten Convexität der Schlinge auf 2,4 cm. Die Wand ist dabei sehr gedehnt und zwar durchweg eher verdickt. Die sehr dicht stehenden Klappen sind als niedrige Leisten deutlich erkennbar, dazwischen liegen eine Reihe von flachen Buchten. Die grösseren darunter enthalten flachhügelig vorspringende, röthlich-gelbe Gerinnsel mit ganz platter und ziemlich derber Oberfläche. Der Durchmesser der beiden grössten beträgt 1,6 cm bis 1,9 cm, die Breite 0,6—0,9 cm. In der Höhe des unteren Schildknorpelrandes angelangt, biegt das Rohr in einer sehr gleichmässigen Curve um und zieht sodann hinter- und medianwärts von der Arteria carotis communis nach abwärts. Solchergestalt trifft der absteigende Schenkel der 5 cm im Durchmesser haltenden Schlinge sich zum Kreise schliessend, genau am Ausgangspunkte wieder ein, unmittelbar hinter- und mediastinalwärts desselben. Der Stamm der Vena jugularis interna ist bis an die Concavität des Schlingenbogens durch Gerinnsel verstopft, die unteren grauröthlich und im Centrum hier und da erweichend, weiter aufwärts in der Länge von etwa 2 cm durch schwarze, der Intima ebenfalls fest anhaftende Gerinnsel, welche, sich spindelförmig verjüngend, in dem nunmehr frei liegenden Lumen emporragen. Die Wand der gesammten Vene ist diffus verdickt, auch noch mehrere Centimeter über das kegelförmige Ende des Gerinnsels hinein und hat zugleich einen so ausgesprochen gelblichen Ton, dass sie zuerst für die Arteria carotis communis gehalten wurde. In Wirklichkeit jedoch liegt letztere etwa 3 cm medianwärts, den schräg von oben lateral- nach unten medianwärts ziehenden Nervus vagus zwischen sich lassend.

Im Uebrigen bildet den Hintergrund dieser sämmtlichen Gefässe und zugleich die Ursache so grober Verlagerungen ein mehr oder weniger zusammenhängendes Packet von Lymphdrüsen, deren Umfang von Kirschkern- bis Wallnussgrösse schwankt. Der untere Schleifenschenkel des Ductus thoracicus verliert sich an der verstopften Einmündungsstelle in die Subclavia sin. vorüberstreichend in der Tiefe des Mediastinum posticum in die Einsenkung zwischen dessen vergrösserte Lymphdrüsen.

Mikroskopische Untersuchung: Der grosse, das Mediastinum ausfüllende Tumor ist ein Rundzellensarcom, seine Metastasen zeigen überall denselben Bau wie der Primärtumor und stimmen auch, was Aussehen und Färbbarkeit der Zellen anbelangt, mit diesem überein. Vom Ductus thoracicus werden Stücke aus den erweiterten unteren Abschnitten, sowie aus den thrombosirten Theilen im Zusammenhange mit dem umgebenden Gewebe untersucht.

An den erweiterten, sowie an den thrombosirten Abschnitten findet man eine starke Hyperplasie der Wand des Ductus thoracicus, welche hauptsächlich durch Vermehrung der Media bedingt ist, deren Muskelbündel sowohl der Zahl nach vermehrt, als auch in ihrem Durchmesser verbreitert sind. Die ebenfalls vermehrte Adventitia löst sich in ein lockeres, maschiges Gewebe auf, in welchem einzelne grössere Haufen von Rundzellen in der näheren Umgebung, sowie mehrere sehr stark erweiterte Lymphgefässe sichtbar sind, welche durch ihre, in vielfachen Windungen geschlängelten und verzerrten Querschnitte auffallen.

In verschlossenen Abschnitten des Ductus thoracicus ist sein Lumen gänzlich verlegt durch einen der Wand überall anliegenden Thrombus, welcher jedoch nur an einer Stelle mit derselben verwachsen ist. Was die mikroskopische Zusammensetzung desselben anbelangt, so besteht er aus einem dichten Netzwerk von feinen Fibrinfäden, in dessen Maschen sich mehrere grössere Haufen eng an einander gelagerter Rundzellen finden, welche in ihrem Aussehen mit den in dem Primärtumor des Mediastinums völlig übereinstimmen.

Die gesammte Thrombusmasse ist mit der üblichen Färbemethode gut färbbar, besonders tritt nach Eosin-Gegenfärbung oder nach van Gieson'scher Methode das Maschenwerk des Fibrins sehr deutlich hervor. Die Geschwulstzell-Anhäufungen sind in der Thrombusmasse ziemlich regellos vertheilt, doch scheint auf einer grossen Zahl der untersuchten Schnitte hauptsächlich die Peripherie, also die der Gefässwand anliegende Region des Thrombus von den Sarcomzellen durchsetzt.

An jener Stelle, woselbst der Thrombus mit der Gefässintima verwachsen ist, geht die Fibrinmasse desselben ohne merkliche Grenze in die Wand des Ductus thoracicus über, hierselbst findet sich auch eine besonders reichliche Menge von Geschwulstzellen angehäuft, welche in längeren Zügen zusammenhängend aus dem fibrinösen Netzwerke des Thrombus sich in die Wand des Ductus thoracicus hinein fortsetzen, indem sie zwischen die einzelnen Muskelbündel eindringen, so dass eine ausgedehnte Infiltration der Wand mit Sarcomzellen zu Stande kommt.

Hervorzuheben ist noch, dass die Adventitia, sowie deren nächste Umgebung hier völlig frei von solchen und somit ein directes Uebergreifen seitens der den Brustgang umgebenden Geschwulstheerde auf dessen Wand auszuschliessen ist, und ferner, dass die Infiltration der letzteren mit Sarcomzellen lediglich auf diese, die Basis des Thrombus bildende Stelle beschränkt ist.

Epikrise: Interessant ist noch die Thatsache, dass auch die grösseren, ebenfalls hochgradig erweiterten Lymphbahnen, welche in der nächsten Nachbarschaft des Brustganges zu sehen sind, in völlig analoger Weise wie jener, mit Geschwulstthromben gänzlich oder theilweise verschlossen sind, wogegen die zahlreichen, meist bis auf enge, spaltförmige Räume zusammengedrängten Blutgefässe, Arterien und Venen, sämmtlich frei von Tumorzellen geblieben sind.

Von sehr günstigem Einflusse auf ein frühzeitiges Zustandekommen der Thrombose im Ductus thoracicus ist seine starke Dehnung und Compression seitens der Sarcommassen gewesen, welche so vor sich ging, dass der im oberen, vorderen Mediastinum entstandene Tumor bei seinem weiteren Wachsthum das letzte, halbkreisförmig gelegene Endstück des Brustganges mit sich emporhob, so dass die Wand desselben einer andauernden Dehnung und Compression ausgesetzt war. Es ist deshalb wahrscheinlich, dass die im Lymphstrome schwimmenden Tumorzellen, welche diesem aus den reichlich vorhandenen mediastinalen Lymphbahnen zugeführt wurden, bei der sehr verringerten Stromintensität an der Gefässwand haften blieben und die Veranlassung zur Thrombenbildung wurden. Durch diese Verstopfung des Brustganges kurz vor seiner Mündung blieben die Lungen vor einem directen, auf venöser Blutbahn erfolgenden Import von Sarcomzellen geschützt.

Wie aus der obigen Darstellung hervorgeht, ist ein primäres Carcinom des Ductus thoracicus bisher noch nicht beschrieben worden, dagegen ist er in 23 Fällen secundär von Krebs ergriffen gefunden worden. Ihren primären Sitz hatte diese Neubildung durchweg in der Bauchhöhle, und zwar bildeten in der Mehrzahl Magen und Uterus den Ausgangspunkt der, sei es im Stamme des Ductus thoracicus, sei es in dessen Wurzeln auftauchenden Metastasen. In 3 Fällen stellte nun Krebs der Gallenblase den primären Tumor dar, je einmal Eierstock, Hoden, Mastdarm und Niere. In dem einzigen Falle von Sarcom des Ductus thoracicus, hatte ein solches im vorderen Mediastinum zu Geschwulstmetastasen in ihm geführt.

Der Weg, welchen die Geschwulstzellen von dem primären Sitz der Erkrankung zum Ductus thoracicus hin einschlagen, ist durch die in allen angeführten Fällen mit Krebsmassen behafteten Lymphbahnen des Beckens und der Bauchorgane, sowie durch die stets von der Geschwulstwucherung durchsetzten oder zerstörten mesenterialen, retroperitonäalen und lumbalen Lymphdrüsen so deutlich gekennzeichnet, dass es überflüssig ist, hierauf

näher einzugehen. Die Darmperistaltik, sowie rasche Aenderungen des abdominalen Druckes werden für die Fortbewegung der Geschwulstzellen auf den erwähnten Bahnen von hervorragender Bedeutung sein.

Sehr verschieden ist die Art und Weise, in welcher die Krebsmetastasen im Ductus auftreten: Von dem leichtesten Grade an, d. h. der Erfüllung seines Lumens mit losen Haufen von Krebszellen bis zu gleichzeitiger Infiltration der Wandung, ja gänzlicher Verlegung des Rohres. Es bedarf wohl keiner näheren Darlegung, dass von diesen Verschiedenheiten, welche durch die Beschaffenheit des Brustganges selbst beeinflusst zu werden scheinen, ein gut Theil der so ungleichartigen Folgeerscheinungen abhängt, welche aus seiner Betheiligung entspringen.

Erstens also trifft man in dem Ductus thoracicus, dessen Wände gewöhnlich leicht entzündlich verdickt sind, die Krebszellen zu grösseren oder kleineren Ballen vereint frei schwimmend, ohne dass deshalb eine directe Verstopfung des Lumens an irgend einer Stelle eintritt. In diesen Fällen ist die Wand des Ganges völlig frei von Geschwulstmetastasen. Der Brustgang kommt hier lediglich als Transportweg für Geschwulstpartikelchen aus den Bauchorganen nach der Brusthöhle, bezw. nach dem kleinen Kreislauf hin in Frage. Hierfür liegen auch anderweitige Beobachtungen vor: So erwähnt Troisier diese Verhältnisse bei einer Untersuchung von 44 Carcinomen der Bauchorgane, meistens des Magens und bezog die hierbei auftretende Krebsinfiltration der Lymphdrüsenpackete in der linken Schlüsselbeingegend auf den hierselbst befindlichen Ductus thoracicus.

Schrader beschreibt 2 Fälle von Magenkrebs mit zahlreichen Metastasen in der Brusthöhle: Der Ductus thoracicus enthielt in seiner Lichtung lose, bewegliche, gelblich-graue Massen, besonders reichlich nahe der Einmündungsstelle in die Schlüsselbeinvenen. Mikroskopisch erweisen sie sich als Haufen deutlicher Krebszellen, welche zum Theil der fettigen Degeneration anheimgefallen sind. Allein die mikroskopische Untersuchung bestätigte auch, dass die Wand des Ganges von der Neubildung nicht ergriffen worden war. Dieselbe Erkrankung des Brustganges schildert Thormachlen bei einem Pyloruskrebs mit

zahlreichen Metastasen in beiden Lungen, welche dieser Autor auf die im Ductus thoracicus in reichlicher Menge gefundenen Krebszellenconglomerate zurückführt. Auch Orth macht darauf aufmerksam, dass bei Carcinomen in der Bauchhöhle sich zuweilen Krebszellen im Ductus thoracicus finden, welche zu Lungenmetastasen führen. Eine interessante Ausnahme dieser Erscheinung berichtet Schweppe: In einem Falle von Magenkrebs war in Folge allgemeiner, auf dem Blutwege verbreiteter Carcinose der Tod erfolgt. Die Section ergab zahlreiche Lungenmetastasen und trotz dessen wurden im Ductus thoracicus Krebszellen nicht gefunden, die ihn umgebenden Geschwulstmassen hatten ihn vielmehr derartig comprimirt, dass er auch für feinste Sonden undurchgängig war. Gewissermaassen an seiner Statt hatte die Vena azygos die Rolle für Weiterverbreitung der Geschwulstzellen übernommen; sie war nehmlich mit Krebszellen vollgestopft, welche von dem Primärtumor durch ihre Wand durchgebrochen, in sie hinein gelangt und somit in den Blutstrom eingeschleppt waren.

Zweitens können sich die Krebszellen zugleich auf der Intima des Brustganges ansiedeln und von hier aus mit oder ohne Infiltration seiner Wand das ganze Lumen ausfüllen: „Endolymphangoitis carcinomatosa“. Man findet hier meist zottenartige, vielverzweigte Gebilde der Innenwand aufsitzend, welche aus gewucherten, meist mehrschichtig über einander gelagerten Geschwulstzellen bestehen, die frei in das Lumen hinein ragend, durch ihr weiteres Wachsthum dessen Verschluss herbeiführen. Zwischen den Aesten dieser Zotten finden sich Fibringerinnsel und detritusähnliche Zellmassen, die grösstentheils Krebszellen enthalten. Diese Geschwulstmassen sehen organischen Thromben ähnlich, bisweilen von Gefässen durchsetzt, und enthalten auch hier und da Bindegewebszüge, so dass das Lumen des Ganges als solches nicht mehr erkennbar ist, und nur noch die umgebende, stark verdickte, und von zahlreichen kleinen Rundzellen durchsetzte Wand an ein Lymphgefäss erinnert. Derartige Krebsmetastasen füllen entweder den ganzen Brustgang bis zu seiner Mündung vollständig aus, so dass er einem soliden Strange gleicht, oder sind nur an einzelnen Stellen localisirt, welche als kolbige, spindelförmige Anschwellungen von aussen

sichtbar sind und ihm das in mehreren Fällen beschriebene „perlschnurartige“ Aussehen verleihen. Besonders bieten die Ansatzstellen der Klappen bei derartigen Veränderungen einen günstigen Boden für Ansiedelung der Krebszellen.

Drittens endlich können die auf der Intima des Brustganges haftenden Krebszellen zu einer ausgedehnten Thrombose in ihm führen; alsdann wachsen wohl die Geschwulstzellen, von der Wand gegen das Innere des Ganges vordringend, in diese Thromben hinein. So fanden sich in einigen der oben beschriebenen Fälle die Thrombusmassen, welche den Ductus thoracicus verstopften, von Cylinderzellschläuchen durchwachsen, die den Drüsentypus des Primärtumors völlig beibehalten hatten.

Diese Metastasenbildung kann sich auch aus dem so verstopften Ductus thoracicus in die gleichfalls thrombosirte Vena subclavia fortsetzen und somit zu einer „Endophlebitis carcinomatosa“ führen. So war im Falle III die Krebswucherung gleichmässig fortschreitend aus dem Endstück des Ductus thoracicus auf die Vena subclavia sin. übergegangen und hatte hier dieselben Metastasen wie im Brustgange erzeugt, indem deren Thrombusmassen von Cylinderzellschläuchen in gleicher Weise durchsetzt waren. Auch auf der Intima der Vena waren die Krebszellen als ein Belag einschichtigen Cylinderepithels fortgewuchert.

Häufig findet man neben dem Hauptstamm auf Querschnitten kleinere Lymphgefässe, Seitenäste, welche meist die nämlichen Geschwulstzellen, wie jene enthalten. Auch ist das lockere Bindegewebe, welches ersteren wie letztere umhüllt, von kleinen Rundzellen durchsetzt.

Die Ursachen dieser verschiedenartigen Metastasenbildung im Ductus thoracicus dürften gewiss in der Beschaffenheit seiner Wände zu suchen sein. Sind letztere nehmlich völlig intact, das Lumen genügend weit, und die Einmündungsstelle in die Schlüsselbeinvene nebst dieser frei von Gerinnseln, so werden unter der Voraussetzung, dass die Verhältnisse der Lymphströmung normale sind, die Geschwulstzellen den Brustgang leicht passiren können, und nur als Beimengung der ihn erfüllenden Lymphe auftreten. Es handelt sich dann bloss um ein Fortschwemmen der Geschwulstzellen mittelst des Chylus-

stromes, ohne dass ihnen Zeit und Gelegenheit geboten ist, sich auf der Wand des Gefässes oder an seinen Klappen anzusiedeln. Ist dagegen der Ductus thoracicus an und für sich schon etwas enger, bestehen Entzündungsvorgänge an seiner Wandung oder den Klappen, ist ferner der Chylusstrom durch Verstopfung des Endstückes oder der Schlüsselbeinvene gehemmt oder gar aufgehoben, so können die Krebszellen von der Wand des Ganges Besitz ergreifen, sei es indem sie auf ihr neue Geschwulstknötchen aufbauen, sei es die an ihr haftenden Thrombusmassen infiltriren. In diesem Falle dürfte auch die directe Einfuhr der Geschwulstpartikelchen in die venöse Blutbahn aufgehoben, oder zunächst hinausgeschoben werden. In manchen der geschilderten Beobachtungen, wo jede Metastase in den Lungen ausblieb, dürfte eben die Thrombosirung des Brustganges mit Geschwulstmassen als gleichsam immunisirender Factor in Betracht zu ziehen sein. Sie wirkt dann als Schutzwehr gegen weiteres Vordringen der Krebszellen, obgleich ihnen ja, wie unten noch gezeigt werden soll, ausser jenem ein zweiter Weg zur Verfügung steht.

Was nun die Folgen dieser Erkrankung des Ductus thoracicus betrifft, so kommen zweierlei Punkte in Betracht:

1) Die durch den Verschluss des Brustganges herbeigeführte Stauung im Chylusstrom, oder dessen vollständige Absperrung, ferner

2) die Weiterverbreitung der Geschwulst durch Fortschwemmen der Krebszellen nach den Organen der Brusthöhle hin und die hierdurch ermöglichte Entstehung zahlreicher Metastasen.

Bevor auf diese Fragen näher eingegangen wird, mögen einige anatomische und experimentell-physiologische Vorbemerkungen Platz finden:

In topographisch-anatomischer Beziehung zeigt der Ductus thoracicus zahlreiche Varietäten, welche sich in erster Linie auf die Art und Weise seiner Einmündung beziehen. So ist eine deltaartige Theilung des Endstückes in mehrere Aeste öfters beobachtet, Bauer (De corde. Lugd. Batav. 1728. p. 233) beschreibt einen derartigen Fall und bezeichnete die Einmündung mit 2 gabelig getheilten Aesten als die gewöhnliche Regel. Aehnliche Beobachtungen finden sich in der Beschreibung des Venensystems von Verneuil (La système veineux. Paris 1853), er fand den

Ductus thoracicus bei 24 Leichen abweichend von der bisher beobachteten Form, 3mal mit 2 Mündungsarmen, 2mal mit 3 solchen in die linke Vena subclavia übergehend. Einer der untersuchten Ductus zeigte sogar eine Theilung seines Endstückes in 6 Mündungen, von denen 2 Aeste in die Vena subclavia sin., 2 in die Vena jugularis interna, 1 in die Vena jugularis externa und die letzte schliesslich in die Vena vertebralis sin. sich ergossen. In dem österreich. medicin. Jahrbuche (N. F. Bd. 39. 1844. S. 22) ist eine Abbildung des am oberen Ende gabelig getheilten Ductus thoracicus, der rechte Ast geht zur Vena subclavia dextra, der linke bildet einen Ring, welcher die Aorta subclavia sin. umklammert. Ein ähnliches Verhalten am unteren Theile des Ductus thoracicus ist von Soitzer in Müller's Archiv (1845. S. 21) angeführt, in der Höhe des XI. Brustwirbels entspringt ein Ast aus dem Hauptstamme des Ductus thoracicus, welcher, von stärkerem Caliber als dieser, einen Kreisbogen beschreibend, wieder in ihn zurückkehrt und wie eine Schlinge die Aorta mit der Vena azygos umgreift. Die oben erwähnte Theilung tritt bisweilen schon an einer tieferen Stelle auf, welche zu der Annahme eines doppelt angelegten Ductus führt. Diese Theilung kann bis in die Nähe der Einmündung in die Vena subclavia fortbestehen, so in einem Falle, der von Mohn in seinen Untersuchungen und Beobachtungen der Anatomie (Heidelberg 1849. S. 25) erwähnt ist. Der eine Stamm lag rechts, der andere links von der Aorta, über welche mehrere quere Anastomosen desselben verliefen; kurz vor der Eintrittsstelle vereinigten sich beide Gänge, ihr gemeinsames Endstück lief dann unter der Vena subclavia auf ihre Vorderseite, dann vor ihr und der Vena anonyma brachiocephalica empor, ging hinter die Vena jugularis interna und trat in dem Winkel zwischen dieser und der Vena subclavia in dieselbe ein. Ferner bleibt aber auch die Trennung des Ductus thoracicus in 2 gesonderte, fast parallel laufende Aeste bis zum Ende bestehen; beide Aeste gehen entweder nach der linken Seite hinüber zur linken Vena subclavia, oder der rechte Ast sucht eine Einmündung in die Hauptvenen der rechten Körperhälfte. Er nimmt auch dann sämmtliche Lymphbahnen der rechten Körperhälfte auf, welche unter gewöhnlichen Verhältnissen sich zum Truncus lymphaticus dexter sammeln. Otto erwähnt derartige Fälle in seinem Lehrbuch der pathologischen Anatomie 1830. Bd. I. S. 365. Auch in Haller's Disputationen sind derartige Varietäten angeführt. In seiner ganzen Länge als symmetrisches, doppelt angelegtes Gebilde ist der Ductus thoracicus von Soemmering beschrieben (S. 583, Anm. 2). Das eine Mal ergossen sich beide getrennt in die Vena jugularis und axillaris sin., das andere Mal mündete jeder der beiden Gänge in die Schlüsselbeinvene seiner Seite. Zuweilen ist der einfach angelegte Ductus thoracicus von ausserordentlicher Länge und erscheint in Folge dessen sehr stark geschlängelt und gewunden. Seine Lage an der Wirbelsäule ist bei der geringen Widerstandskraft des Organes eine sehr leicht veränderliche, durch Geschwülste im hinteren Mittelfellraume wird er verdrängt oder empor-

gehoben, wie dies noch im Weiteren durch einen neuerdings beobachteten Fall zur Anschauung (Sarcom des Mediastinum, Fall XIII) kommt. Otto sah ihn durch Exostosen an der Wirbelsäule, sowie einmal durch die hinter ihm und der Aorta verlaufende Vena cava inferior verdrängt. Dieser letzte Fall ist von Gurlt in seiner Publication De venarum difformitatibus abgebildet (Vratislav. 1819. 4). Besonders Aortenaneurysmen sind in der Lage, den Ductus thoracicus zu verdrängen, oder sein Lumen bedeutend zu beeinträchtigen. Ferner sind Communicationen desselben mit den grösseren Venen in der Brust- und Bauchhöhle namentlich in den älteren medicinischen Lehrbüchern zahlreich beschrieben, Aeste zur Vena azygos sind in den Werken von Mascagni und Cruikshank erwähnt (übers. Ludwig. III. S. 42). Henle bezweifelt die Genauigkeit derartiger Beobachtungen und erwähnt als sichere Mittheilung eines derartigen Falles die von Wutzer (Müller's Archiv. 1834. S. 411) angeführte Varietät: In der Höhe des VI. Brustwirbels mündet der Ductus thoracicus in die Vena azygos, und zwar mit 2 mehr übereinanderliegenden, parallel aufsteigenden Aesten; oberhalb dieser fand er sich obliterirt. Wutzer macht noch darauf aufmerksam, dass es nicht wahrscheinlich sei, dass diese Verbindungsäste zwischen dem Lymphgefässe und der Vene sich erst nachträglich, also bei eintretendem Bedürfniss gebildet hätten.

Diese grosse Mannichfaltigkeit in dem topographisch-anatomischen Verhalten des Brustganges wird wesentlich zur Erklärung der verschiedenen Folgeerscheinungen eines Verschlusses desselben beitragen, oder das Ausbleiben derartiger Symptome verständlich machen.

Experimentelle Untersuchungen über die Folgen des Verschlusses des Ductus thoracicus sind bereits von Astley Cooper angestellt worden: Unterbindung des Ganges kurz vor seiner Einmündungsstelle führte bei Hunden zu hochgradigen Ausdehnungen des Gefässes und seiner Wurzeln, bis zur Zerreissung der Cysterna chyli. Unter starker Abmagerung gingen die Thiere meistens im Verlaufe des 3. bis 11. Tages zu Grunde. Weitere Experimente dieser Art, welche Dupuytren und Röhrig an Pferden und Hunden ausführten, liefern das nämliche Ergebniss.

Aus den klinischen Beobachtungen und Sectionsbefunden bei Menschen ist zu ersehen, dass die Symptome ebenso verschieden sein können, wie die Ursachen eines Verschlusses des Ductus thoracicus auf's Mannichfachste variiren. Als solche kämen hier in Betracht zunächst Compressionen des Ductus thoracicus von aussen her durch Aneurysmen der Aorta, Tumoren des hinteren Mediastinums, vor Allem des Oesophagus, vergrösserte Lymphdrüsen u. s. w. Ferner sind hier zu nennen Exostosen der Wirbelsäule, sowie mancherlei entzündliche oder narbenbildende Veränderungen in der Nachbarschaft des Ganges,

wie sie sich besonders im Gefolge verschleppter, mehrfach recrudescirender Pleuritiden entwickeln. Die geringe Zahl einschlägiger Beobachtungen, welche in der Literatur erwähnt sind, habe ich sammt ihren Folgeerscheinungen in der beigegebenen Tabelle übersichtlich zusammengestellt.

1) Ein Verschluss des Brustganges äussert sich einmal in Veränderungen des Gefässes selbst, seiner Lichtung wie seiner Wände, sodann aber auch in Störungen des Lymphkreislaufes, durch welche der gesammte Ernährungszustand ungünstig beeinflusst werden muss. Die Wände des Ganges erscheinen in solchen Fällen fast immer stark verdickt, besonders die Media. Letztere, noch mehr die Adventitia und das mit dieser in engstem Zusammenhange stehende lockere, maschige Gewebe der Umgebung ist durchsetzt von vielen kleinen Rundzellen. Ferner sehen wir im Inhalte des verschlossenen Gefässes Gerinnungsvorgänge eintreten, bis zu ausgedehnter obturirender Thrombose, die analoge Umwandlungen wie die der Venen durchläuft, also einerseits zu Erweichungsvorgängen, sogar eitrigem Zerfall der Gerinnsel führt, andererseits Recanalisation des Pfropfes zeitigt. Der nicht thrombosirte Theil eines auf eine oder die andere Weise verstopften Ductus thoracicus nun ist bis in seine Wurzelgebiete hinab erweitert, so dass schliesslich auch die mesenterialen Lymphbahnen als dicke weisse Stränge hervortreten. Rosenkranzförmig angeschwollen und prall mit Chylus erfüllt erinnern sie durchaus an die Bilder, wie wir sie an künstlichen Injectionspräparaten zu sehen gewohnt sind. Ziegler erwähnt derartige Ektasien als eine sehr häufige Erkrankung der Lymphbahnen und führt als deren Ursache Entzündungen oder Geschwulstbildungen an, die in den mesenterialen Lymphbahnen oder im Ductus thoracicus ihren Sitz haben. Mitunter erreichen diese Lymphektasien einen so hohen Grad, dass es zur Bildung grosser cystenähnlicher Hohlräume im Abdomen kommt, die chirurgisches Interesse gewinnen können, insofern sie Unterleibstumoren vortäuschen.

Aus den hierher gehörigen Literaturangaben sei nur kurz eine Beobachtung von Winiwarter erwähnt, welcher die grossen Chylusstämme im Mesenterium in Folge einer Verstopfung des Ductus thoracicus derartig ausgedehnt fand, dass sie eine grosse,

aus schlaffen, weichen Säcken bestehende Geschwulst darstellten. Einer der Säcke war schliesslich geborsten, worauf sich eine milchähnliche Flüssigkeit in so reichlicher Menge in die Bauchhöhle ergoss, dass mittelst Punctur 5mal hinter einander je 2—3 Liter entleert wurden. Braman operirte eine ähnliche Geschwulst bei einem 63jährigen Manne, als deren Ursprung sich eine Dilatation der Cysterne des verschlossenen Ductus thoracicus ergab. In seiner oben citirten Dissertation beschrieb Enzmann eine taubeneigrosse Cyste im unteren Theil des Ganges einer 77jährigen Frau, dessen oberer Theil mit fester, zum Theil durchgängiger Thrombusmasse erfüllt war. Schliesslich verdient hier noch eine Beobachtung von Heller ihrer Seltenheit wegen Erwähnung: Bei einer 56jährigen Frau, die an Sklerodermie des ganzen Körpers mit Ausnahme der Vorderarme und Unterschenkel litt, fand sich der Ductus thoracicus nebst seinen Wurzeln völlig obliterirt, an seiner Stelle ein sehr derbes, faseriges Bindegewebe. Die subserösen Lymphgefässe des Darmes waren sehr stark ausgedehnt, die Bauchhöhle mit einer Menge klaren Serums erfüllt.

Im Gegensatz hierzu stehen andere Beobachtungen, wo man die erwähnten Symptome völlig ausbleiben sieht. So erwähnen Landerer und Worms Thrombosirung des Brustganges bis zur gänzlichen Obliteration des Gefässes im Anschluss an puerperale Sepsis, ohne dass sich hieran Störungen in der Chylusresorption und -Circulation angeschlossen hätten. Eine gleich negative Beobachtung machte Andral bei einem Phthisiker: hier waren die Klappen des Gefässrohres in der Höhe des 6. und 7. Brustwirbels so fest mit einander verwachsen, dass der Gang hier einen soliden Strang bildete. Die Thatsache, dass der oberhalb gelegene Abschnitt nichtsdestoweniger eine reichliche Menge Lymphe enthielt, lenkte auf die Quelle des scheinbaren Widerspruchs. Bei näherer Prüfung gelang es ihm nehmlich, ein parallel laufendes Collateralgefäss zu entdecken, offenbar war dies die Bahn, auf welcher die Lymphe unter Umgehung jenes durch die Thrombose gesetzten Hindernisses aus dem unteren Rohrstücke in das obere geleitet worden war. In ähnlicher Weise traf Behrens in 26 Fällen von gänzlicher Verlegung des Ductus thoracicus nur 3mal deutliche Symptome einer Störung im Chylusstrome.

Es ist nun bemerkenswerth, dass auch diese auf den ersten Blick unvereinbar erscheinenden Erfahrungen in den physiologischen Experimenten Bestätigung finden.

Schon Cooper und nach ihm Dupuytren und Andere nahmen bei ihren Thierversuchen wahr, dass in einzelnen Fällen trotz gänzlicher Verschliessung des Brustganges weder Symptome einer Lymphstauung, noch eine Störung der Chylusresorption auftraten. Die Erklärung hierfür liegt zunächst in einer compensatorischen Erweiterung anderer Lymphbahnen und zwar nehmen daran besonders die Lymphgefässe der Brustwand, des Mediastinums und des Halses Theil. Sodann kommen die mancherlei Varietäten des Milchbrustganges selber zur Geltung, auf welche ich eben gelegentlich der anatomischen Vorbemerkungen hingewiesen habe. Herbst hat diese Verschiedenheiten trefflich charakterisirt mit den Worten: „Wie oft man ihn (Ductus thoracicus) auch beobachtet haben mag, so stösst man doch bei jeder neuen Inspection auf mehr oder weniger beträchtliche Abweichungen, die auch in den zahlreichen Abbildungen des Milchbrustganges hinlänglich bemerkbar sind.“ Im weiteren Verlaufe wird endlich in immer wachsendem Maasse ein dritter Factor wirksam, nehmlich äusserst zahlreiche Anastomosen und Collateral-Verbindungen der grossen Lymphstämme in der Bauchhöhle.

Eine gewisse Analogie zu diesen Verhältnissen bieten ungemein häufig die kleineren Lymphgefässe der peripherischen Körpertheile, wenngleich ja so feine Kanäle innerhalb der Quellgebiete nur in sehr bedingter Weise mit dem gewöhnlich doch solitären Sammelrohre in Vergleich gebracht werden dürfen. So ist es eine fast alltägliche Erfahrung, dass in Folge entzündlicher, namentlich tuberculöser Prozesse ganze grössere Gebiete von Lymphdrüsen vereitert, verkäst oder verkalkt und somit ein Hinderniss inmitten des Lymphstromes geworden sind, ohne dass auch nur die geringste Erscheinung einer Lymphstauung im Bereich der zuführenden Gefässbahn zu finden wäre. Die genannten Beobachtungen lassen sich am besten zusammenfassen in den Satz, welchen von Recklinghausen in seinem Handbuch ausspricht: „Die evidentesten Obturationen der grösseren Lymphstämme hat man fast regelmässig ohne Ascites, ohne

Hydrops beobachtet, und in den wenigen Fällen, wo hydropischer Erguss vorhanden war, fehlt noch der Beweis, dass die Verstopfung die wesentliche Causa des Ergusses war. Die Sperrung des Stammes muss freilich mit absoluter Sicherheit eine Aufspeicherung im Wurzelgebiet veranlassen, aber Ektasie und Oedem bleiben auf die Dauer aus, weil die Lymphe mit Leichtigkeit in Seitenäste abgeführt wird."

Allerdings ist für die physiologischen Wirkungen einer Verstopfung des Ductus thoracicus, sowie für deren Ausbleiben in Folge von compensatorischer Dilatation der Collateralbahnen die Länge der Zeit, innerhalb welcher eine Hemmung der Chylusabfuhr eintritt, von grösster Wichtigkeit.

Bei den Thierexperimenten von Cooper, Dupuytren, Röhrig, Herbst u. s. w. wurde durch die Ligatur des Brustganges der ganze Lymphstrom mit einem Schlage gehemmt. Offenbar stellt ein derartiger Eingriff an die Erweiterungsfähigkeit der collateralen Lymphbahnen plötzlich hohe Anforderungen, die zu der bereits erwähnten gewaltigen Ausdehnung der Bahnen sämmtlicher Wurzelgebiete führen. So sah Cooper bei Hunden, die gut mit Milch gefüttert wurden, wie sich nach plötzlicher Abklemmung des oberen Endes des Milchbrustganges Zerreissungen in dessen unteren Partien einstellten, begleitet von ausgedehnten Extravasaten aus den mesenterialen Chylusgefässen.

Im Gegensatz hierzu ist es von der grössten Bedeutung, sich zu erinnern, dass sich bei den durch Carcinom, Tuberculose, Aneurysmen, Thrombose der Vena subclavia sin. u. dgl. entstandenen Absperrungen das Lumen des Ductus thoracicus ganz allmählich verengert. Da hierbei ein Verschluss sonach erst nach geraumer Frist ein vollständiger wird, so bleibt der Lymphe offenbar hinreichende Zeit, andere Abflusswege aufzusuchen. Weiterhin werden auch abgelegene oder solche ursprünglich minder günstige Gelegenheiten zur Abführung der sich anstauenden Flüssigkeit benutzt, wie sie seitab oder gar rückwärts gerichtete Bahnen darbieten. Bei einer derartigen Möglichkeit zur allmählichen Anpassung und inneren Umgestaltung des ganzen lymphatischen Circulationsapparates, lässt sich wohl erwarten, dass bei jenen Patienten Stauungserscheinungen erst

während der letzten Stadien der Krankheit hervortreten, d. h. also dann, wenn sich die Thrombosirung des Hauptstammes inzwischen auf andere grössere und zwar rückwärts liegende Aeste fortgesetzt hatte. Oder sie fehlen auch wohl ganz, indem die hinlänglich erweiterten Collateralen den Transport der Lymphe erfolgreich genug übernommen haben, um das Leben lediglich durch das Grundleiden gefährdet werden zu lassen. Ganz im Einklang mit diesen Darlegungen stehen die Angaben über das Ausbleiben von Stauungserscheinungen nach Verschluss des Brustganges, über welche neuerdings Lion[1]) auf Grund eingehender Beobachtungen berichtet hat. Auf diese gestützt, erklärt er es für auffallend, dass nach Verschluss auch grosser Lymphstämme und sogar des Ductus thoracicus eine Erweiterung in deren Wurzelgebieten eintritt, und dass sie selbst dann nur äusserst unbedeutend ist. Allerdings würde meines Erachtens auf eine etwaige Recanalisation der in Frage kommenden Thrombosen sorgfältig zu achten sein.

Einige Male habe ich bei den oben beschriebenen krebsigen Thrombosen des Ductus thoracicus auf Querschnitten eine auffällige Erweiterung mehrerer, in nächster Nähe des Hauptstammes laufender Lymphgefässe wahrgenommen, welche im normalen Zustande nur als feine capilläre Spalträume beobachtet werden. Sichtlich hatten sie hier nur compensatorische Erweiterung erfahren und demnächst den Transport der Lymphe übernommen. Indess muss ich sofort hinzufügen, dass auch in ihrem Lumen bereits recht häufig Krebszellen zu erblicken waren. Da nun letztere zugleich im Begriffe waren, das Lumen stellenweise beträchtlich zu verlegen, so lässt sich kaum daran zweifeln, dass sie in nicht allzu langer Zeit einer ebensolchen fortschreitenden Thrombosirung durch Geschwulstmassen anheimfallen müssen, wie wir das an dem Brustgange selber erlebt haben.

Wenn demnach durch die vorliegende Untersuchung eine Neubildung von Lymphgefässen nicht hat nachgewiesen werden können, so hat sie doch zahlreiche Beweise dafür geliefert, dass unter dem Einflusse von Stromhindernissen nicht bloss die feinsten Lymphbahnen, sondern sogar capilläre Saftspalten für einen Abfluss der gestauten Lymphe vorbereitet werden, und dass es

[1]) Virchow's Archiv. Bd. 144. S. 257.

eben dadurch gelingt, eine dauernde Circulationsstörung möglichst lange hintanzuhalten.

2) Von grösserer Bedeutung als die Verschliessung des Ductus thoracicus durch Krebsmassen ist die Gefahr einer Weiterverbreitung der Geschwulst auf dieser Bahn:

So können, wie die Zusammenfassung unserer Sectionsbefunde genugsam gelehrt hat, zunächst die im Ductus thoracicus befindlichen Krebszellen mit der Lymphe in die venöse Blutbahn eingeschleppt werden. Auf diesem Wege werden sie zunächst in die Lungen gelangen, weiterhin in die Organe des grossen Kreislaufs, hier wie dort zur Entwickelung von Metastasen den Keim legend. Er wirkt somit als Zwischen- und Bindeglied zwischen dem Primärtumor und den übrigen Organen, er ist mehr als eine unter vielen Etappen, obzwar zuerst nur Ansiedlungsstätte, bald folgenschwerer Mittelpunkt für immer weitere Ausbreitung des Krankheitsgiftes. Eine wie wichtige Rolle bei der Vermittelung solcher secundärer Eruptionen das Befallenwerden des Milchbrustganges spielt, ist bereits von verschiedenen Seiten hervorgehoben. So beschreibt Thormaehlen ein Ovarialcarcinom mit Krebsknoten in den Lungen, welche nachweislich auf diese Weise entstanden waren. Sodann giebt es mehrere Beispiele continuirlichen Weiterwachsens der auf der Intima des Ductus thoracicus haftenden Krebszellen bis auf die Intima der Vena tubclavia sin. Der starke Blutstrom, der in letzterer herrscht, kann natürlich die hier vorhandenen Geschwulstzellen ebenso leicht embolisch weiter verbreiten, wie die losen Zellmassen, welche aus dem Brustgange hereingeschwemmt werden. Auch ein Hineinwachsen der Krebszellen in einen den Ductus thoracicus oder die Vena subclavia erfüllenden Thrombus bietet ähnliche Bedingungen für das Entstehen krebsiger Lungenmetastasen.

Doch ist dies nicht der einzige Weg und die einzige Richtung, auf welchen eine im Wurzelgebiete des Brustganges befindliche Neubildung in der Brusthöhle Metastasen erzeugt. Vielmehr können den Drüsen der Achselhöhle u. s. w. die Keime hiezu dadurch zugeführt werden, dass Geschwulstzellen aus dem Ductus thoracicus in diese oder jene in ihn einmündende Lymphbahn gerathen, nunmehr jedoch in einer der Richtung des

Lymphstromes entgegengesetzten Richtung weitergeschoben werden. Allerdings erscheint ein derartiger Vorgang auf den ersten Blick sonderbar, ja kaum glaubhaft. Indess verliert er meines Erachtens alles Befremdliche, sobald man bedenkt, dass der an und für sich schon verhältnissmässig langsame Lymphstrom unter allen Umständen eine Stauung erfahren muss, wenn die Bedingungen für eine geregelte Entleerung so von Grund aus verändert sind. Sowie also der Ductus thoracicus durch Krebsmassen oder durch Gerinnsel in der Schlüsselbeinvene an seinem oberen Abschnitte verstopft wird, muss es durch die aus seinen Wurzeln nachströmende Lymphmenge zu einer Stauung des Chylusstromes kommen. In Folge dessen wird zunächst das Lumen des Brustganges möglichst ausgedehnt, dann aber auch in den zuführenden Lymphwegen eine Stauung hervorgerufen werden. Bei längerer Dauer dieses Zustandes kann eine compensatorische Erweiterung der reichlich vorhandenen Collateralbahnen nicht ausbleiben. Indem nun die im Hauptstamme angestaute Flüssigkeit nach diesen hin abfliesst, muss eine Umkehr der Stromesrichtung entstehen, wobei die Geschwulstpartikel in centrifugaler Richtung mit fortgerissen werden. Hierzu kommt noch, dass die Klappen, welche in erster Linie einer solchen rückläufigen Bewegung der Geschwulstzellen Widerstand zu leisten hätten unter dem Drucke der fortschreitenden Dilatation der Lymphgefässe mehr und mehr schlussunfähig geworden sind. Wesentlich gefördert wird dieser rückläufige Transport der Krebszellen in jenen Kanälen durch eine Eigenschaft der letzteren, welche zuerst Heller beobachtet hat. Ich meine die rhythmische Bewegung der Lymphgefässe an Thieren, welche eine von allen anderen rhythmischen Bewegungen des Organismus unabhängigen Typus innehält. „Jeder Gefässabschnitt mit ventilartigen Klappenvorrichtungen am Anfang und Ende stellt eine kleine Saugpumpe dar, durch welche die Weiterbeförderung der Lymphe besorgt wird“[1]). In diesem Sinne wird eine Verlegung des centralen Endes durch Geschwulstmassen zweifellos eine Bewegung des Gefässinhaltes nach der Peripherie hin bewirken.

[1]) Centralbl. für die med. Wissensch. 1869. S. 546.

Es ist wohl einleuchtend, dass eine solche Umkehr der Strömung durch die in Folge der anhaltenden Ektasie der Lymphbahnen entstandene Insufficienz der Klappen sei es erleichtert, sei es gesteigert wird. Andererseits ist ein derartiges Hülfsmoment keineswegs dazu erforderlich, denn die in der Flüssigkeit treibenden Geschwulstpartikel werden sich im Beginn der Systole des Abschnittes wohl sehr leicht zwischen die Klappen hineinlegen und ihren vollständigen Schluss verhindern können[1]). Ein solches Lymphgefäss würde man sich alsdann vorstellen als mit „halbbröckeligen Zellmassen gefüllt, zwischen denen ein leidlich continuirlicher Strom von Lymphe durch die selbständige Contraction der Wände noch erhalten würde“[1]).

Wollte ich der Verlockung nachgeben, auf diese interessanten Fragen noch weiter einzugehen, so müsste ich fürchten, damit den Umfang der vorliegenden Arbeit allzusehr zu überschreiten, zumal sich nicht daran zweifeln lässt, dass sich eine retrograde Bewegung der Geschwulstzellen bei Verschluss des Hauptstammes auch unabhängig von der Energie der bezüglichen Gefässabschnitte wohl zu entwickeln vermag. Besitzen die Lymphgefässe in der That auch beim Menschen eine eigene pulsatorische Bewegungsfähigkeit, so dürfte letztere durch den Aufenthalt der Geschwulstpartikel, die gleichsam als Fremdkörper einen Reiz auszuüben fähig sind, in erhöhtem Maasse angeregt werden.

Auf diese rückläufige Geschwulstverbreitung hat Waldeyer[2]) schon vor 30 Jahren mit folgenden Worten hingewiesen: „Ich verfehle nicht darauf aufmerksam zu machen, dass die epithelialen Zellen sich auch der Richtung des Lymphstromes entgegen weiterverbreiten können“.

Ausführlich werden diese Verhältnisse durch von Recklinghausen geschildert[3]): „Es finden sich secundäre Krebse der lumbalen Lymphdrüsen, selbst der Becken- oder bisweilen sogar der Leistendrüsen beim primären Krebs des Magens oder der Gallenblase, in dessen Folge zunächst die epigastrischen und portalen, sowie die mediastinalen Lymphdrüsen erfasst und der

[1]) s. Veith, Ziegler's Beiträge. Bd. XVIII.
[2]) Virchow's Archiv. Bd. 41. S. 535.
[3]) Handbuch der Pathologie des Kreislaufes u. s. w. S. 173.

Ductus thoracicus krebsig verstopft wurden. In diesem Falle bewirkt die Verlegung des Hauptlymphstammes oder der Lymphbahnen in den Drüsen unmittelbar eine Umkehr des Lymphstromes in den Vasa afferentia und schafft damit die Möglichkeit, dass aus den afficirten Lymphdrüsen krebsiges Material in benachbarte Lymphbezirke, selbst peripheriewärts von einer Lumbardrüse zur anderen, schliesslich bis zu den Inguinaldrüsen fortgetragen wird. In gleicher Weise werden auch die zierlichen Lymphgefässe an der Oberfläche der Lunge mit krebsigem Material gleichsam injicirt, nachdem einzelne Bronchialdrüsen in Krebs aufgegangen sind und die Verlegung der Lymphbahnen dem Lymphstrome des Lungengewebes eine retrograde Richtung angewiesen hat."

Die Sectionsbefunde, über welche ich eben berichtet habe, enthalten nun ebenfalls eine Reihe von Beispielen, wo sich zu einer krebsigen Thrombosirung des Ductus thoracicus Metastasen gesellt haben, welche sich ohne die Annahme einer Fortbewegung der Geschwulstzellen in centrifugaler Richtung hin nicht erklären lassen. Und zwar geschah das nach beiden Seiten, sowohl nach den Hals-, wie nach den Becken- und Leistendrüsen hin. Es sei nur kurz verwiesen auf Fall V (Magenkrebs: Metastasen in den Nieren und den Sacral-Lymphdrüsen), ferner No. VIII (Uteruskrebs: Schilddrüsen-Metastasen) und No. XII (Uteruskrebs: Zungenmetastasen). Es wird demnach bei Beobachtung verschieden localisirter Geschwulstheerde, für die ein Primärtumor in der Bauchhöhle als Ausgangspunkt verantwortlich zu machen ist, stets an eine krebsige Thrombose des Brustganges zu denken sein und eine sorgfältige Prüfung dieses Sammelrohres, sowie der grösseren darin einmündenden Aeste unerlässlich.

Zum Schluss erfülle ich die angenehme Pflicht, meinem hochverehrten Chef, Herrn Geheimrath Ponfick, für die vielfache Anregung und Unterstützung bei der vorliegenden Arbeit meinen ergebenen Dank auszusprechen. Ebenso bin ich Herrn Professor Kaufmann für die gütige Ueberlassung der Fälle No. XI und XII zu Dank verpflichtet.

a. Verschluss des Ductus thoracicus durch

Autor	Literatur	Aetiologie	Ductus thoracicus
Gendrin.	Histoire des inflammations.	Sepsis puerperalis.	Der Ductus thoracicus undurchgängig, verstopft durch „Eiter und plastische Lymphe“.
Velpeau.	Arch. gén. de méd. 1735. 2. sér. p. 308.	- - 35jähr. Frau. IV para.	Duct. thor. verstopft durch Eiter.
Andral.	Ebendaselbst. Dec. 1874. T. II. p. 503.	Pyelonephritis bei einer Frau.	Duct. thor. stark angeschwollen, erweitert, bis zur Mündung mit Eiter erfüllt.
Derselbe.	Ebendaselbst.	Croup, 11jähr. Knabe.	Duct. thor. undurchgängig, seine Wände verdickt und geröthet, so dass er selbst eine Menge rother harter Knoten bildet.
Worms.	Gaz. hebd. 1859. No. 6. p. 18.	Sepsis.	Duct. thor., sowie die Cysterna chyli stark erweitert, mit Eiter gefüllt.
Andral.	Arch. génér. l. c.	Typhus abdomin., 34jähr. Mann.	Verwachsung der Klappen an dem Endstücke des Duct. thor., Thromben (Fibrinnetz mit zahlreichen wohlerhaltenen rothen Blutkörperchen).
Nasse.	Leicheneröffnungen.	58jähr. Mann.	Duct. thor. erweitert, gänsekieldick, verschlossen durch eine feste Masse.
Oppolzer.	Allg. Wiener med. Ztg. 1861. No. 19. (s. Behrens, S. 30.)	42jähr. Frau, Mitral- und Tricuspidal-Insufficienz.	Verstopfung des Duct. thor. durch Fibringerinnsel.
Brown Cheston.	Philos. Transactions. 1780. V. 80.	Coxitis.	Duct. thor. ist durch eine knöcherne Masse vollständig verschlossen.
Astley Cooper.	Medical Records and Researches. Vol. I. p. 28.	Tuberculose der Lungen.	Verwachsung der Klappen im Duct. thor.
Derselbe.	Ebendaselbst.	dito.	Verstopfung des Duct. thor. mit tuberculösen Massen vom Anfange bis zum 5. Rückenwirbel.
Hopfengaertner.	Hufeland's Journ. 1817. VI. S. 40—45.	Scrofulose, 14jähr. Knabe.	Duct. thor. fest verstopft durch eine Masse, welche Farbe und Consistenz von geronnenem Eiter hatte.
Portal.	Lieutaud, Historia anat. med. Vol. II. Obs. 771.	Scrofulose.	Der Duct. thor. ist um das 3fache vergrössert, angefüllt mit gypsartigen Massen (nach Behrens plastisch-organische Lymphthromben).

entzündliche Erkrankungen seiner Wände.

Vena anonyma subclavia	Oedeme	Ascites	Lymphgefässe	Bemerkungen
—	Keine.	Keine.	Die grossen Lymphstämme des Beckens, und die Trunci lumbales bis zur Cysterne mit Eiter erfüllt.	—
—	—	—	—	—
—	—	—	—	—
—	—	—	—	—
Thrombose der V. subclav. sin. bis in die V. jug. int.	—	—	—	Hochgradige Abmagerung. Icterus.
An den Klappen der V. jug. comm. frische thrombotische Auflagerungen.	—	—	Sehr starke Ausdehnung der Wurzelgefässe des Duct. thor.	—
Keine Veränderungen.	Starke Oedeme der Beine.	Durch Punction ist im Ganzen entleert 12 Maass gelblicher seröser Flüssigkeit.	—	—
Thrombose der V. subclav. und anonyma sin.	Füsse, linker Arm, Gesicht, Hals, Brust, bes. Fossa supraclavic. sin.	Nach mehreren Punctionen 20 Pfd. trüben Serums.	Ausdehnung der mesenterialen Lymphbahnen, und der Cysterne.	—
—	—	—	—	—
Keine Veränderungen.	Keine.	Keine	—	—
—	-	-	—	—
—	-	-	—	—
—	-	-	—	—

Autor	Literatur	Aetiologie	Ductus thoracicus
Andral.	Arch. gén. de méd. 1824.	Lungentuberculose.	Duct. thor. ist vom 5.—3. Rückenwirbel in einen fibrösen Strang verwandelt.
Otto.	Seltene Beobachtungen. Berlin 1824. H. 2. No. XXXII.	-	Der Duct. thor. ist völlig obliterirt.
Derselbe.	Ebendaselbst.	- früher an Syphilis gelitten.	Durch Verwachsung der Wände völliger Verschluss.
Nockher.	Inaug.-Diss. Bonn 1831.	Lungentuberculose, 37jähr. Frau.	Der Duct. thor. ist vom Ursprung bis zum 8. Brustwirbel stark erweitert, von da an bis zur Mündung obliterirt.

b. Verschluss und Obliteration des Ductus

Morton.	van Swieten, Commentarii. IV. p. 189.	Pneumonie, 2jähr. Knabe.	Compression des Duct. thor. durch vergrösserte Bronchialdrüsen.
Laënnec.	Traité de l'auscult. méd. édit. III.	Aneurysma der Aorta thoracica.	Compression und Obliteration des Duct. thor.
Turner.	Edinbourg med. Journ. 1859. May.	Aneurysma Aortae thoracicae.	Der Duct. thor. ist bis zum 2. Brustwirbel hinauf völlig obliterirt.
Derselbe.	Ebendaselbst.	Aneurysma Aortae zwischen 3. und 3. Rückenwirbel.	Duct. thor. am 8. Rückenwirbel völlig obliterirt.
Wrisberg.	De system. vasor. observb. etc. Goetting. 1789. T. IX.	Tumor über dem Receptaculum Pecquettii.	Compression der Cysterne und des Duct. thor.

Vena anonyma subclavia	Oedeme	Ascites	Lymphgefässe	Bemerkungen
—	Keine	Keine	Es fand sich ein Nebenast, durch welchen die Communication wieder hergestellt wurde.	—
—	-	-	—	—
—	-	-	—	—
—	-	-	—	—

thoracicus durch Compression von aussen.

—	Keine	Milchiger Erguss in die Bauchhöhle.	—	—
—	-	—	Verstopfung aller Chylusgefässe.	—
—	-	—	—	—
—	-	—	—	—
—	Haut- und Bauchwassersucht.	Starker Ascites.	Sehr starke Ausdehnung aller lymphatischen Gefässe unterhalb der Compressionsstelle.	Starke allgemeine Abmagerung.

(Separatabdruck aus Virchow's Archiv für pathologische Anatomie und Physiologie und für klinische Medicin. 151. Band. Suppl. 1898.)

Druck und Verlag von Georg Reimer in Berlin.

Lebenslauf.

Ich, Karl Winkler, katholischer Confession, wurde am 29. October 1867 zu Meseritz geboren als Sohn des am 30. März 1891 in Breslau verstorbenen Oberbürgermeister a. D., Landessyndikus der Provinz Schlesien Otto Winkler und seiner Ehefrau Marie, geb. Nagel. Meine Schulbildung erhielt ich auf dem Königl. Gymnasium zu Neisse und dem Königl. St. Matthias-Gymnasium zu Breslau. Hier wurde ich Ostern 1888 bei der medicinischen Facultät immatriculirt und bestand im Februar 1890 die ärztliche Vorprüfung. Darauf studirte ich in München und Berlin. Im Sommer-Semester 1891 war ich in der Königl. chirurgischen Klinik zu Breslau, im Winter-Semester 1891/92 in der Königl. medizinischen Klinik als Famulus thätig. Im Herbst 1893 nahm ich an dem psychiatrischen Kursus in der Schlesischen Provinzial-Irren-Anstalt zu Leubus theil. Meiner Militärpflicht als Einjährig-Freiwilliger, sowie als einjährig-freiwilliger Arzt genügte ich bei dem Grenadier-Regiment »Kronprinz Friedrich Wilhelm« (2. Schles. No. 11).

Am 23. December 1895 bestand ich das Examen rigorosum, am 13. März 1896 die ärztliche Staatsprüfung.

Seitdem bin ich am hiesigen Königl. pathologischen Institut als Volontär-Assistent, bezw. Assistent beschäftigt.

Während meines Studiums besuchte ich die Vorlesungen folgender Herren Professoren und Docenten:

Bauer, v. Bergmann, Biermer, Bollinger, Born, Czerny, Filehne, Flügge, Foerster, Fritsch, Gerhardt, Hasse, Heidenhain †, Hürthle, Kast, Kaufmann, Küstner, Ladenburg, Meyer, Mendel, Mikulicz, Müller, Neisser, v. Nussbaum †, Ohlshausen, Pfannenstiel, Ponfick, Richter, Röhmann, Roux, Virchow, Wernicke, Wiener.

Allen diesen meinen verehrten Lehrern spreche ich meinen herzlichen Dank aus.

Thesen.

1. Die bisherigen Untersuchungen über die Aetiologie des Carcinoms liefern keinen Beweis für die Annahme, dass dasselbe als Infectionsgeschwulst aufzufassen sei.
2. Andauernder gänzlicher Verschluss des Ductus thoracicus kann ohne nachtheilige Wirkung auf den Gesammtorganismus bestehen.
3. Die Anwendung von Secale ist nur in der Nachgeburtsperiode gestattet.